

مقایسه قطر اسکار آپاندکتومی بدون عارضه با برش راکی دیویس با قطر اسکار برش فن اشتایل در سزارین در زنان مراجعه کننده به بیمارستان شهید رجایی قزوین با تشخیص آپاندیسیت از سال ۱۳۸۶-۱۳۸۸

دکتر احمد ابراهیمی: استادیار جراحی پلاستیک، بخش جراحی، دانشگاه علوم پزشکی قزوین، قزوین، ایران ebrahimi772000@yahoo.com

دکتر زهرا فراهانی نیک: دستیار جراحی پلاستیک، بخش جراحی، دانشگاه علوم پزشکی قزوین، قزوین، ایران dr.zfarahaninik@yahoo.com

دکتر حسن جهانی هاشمی: دانشیار آمار حیاتی، بخش آمار پزشکی، دانشگاه علوم پزشکی قزوین، قزوین، ایران jahanihashemi@yahoo.com

*دکتر لیلی نجفی: پزشک عمومی، کارشناس پژوهشی، مرکز تحقیقات غدد بیمارستان فیروزگر، انستیتو غدد درون ریز و متابولیسم، دانشگاه علوم پزشکی تهران، تهران، ایران
I.najafi@yahoo.com (مؤلف مسؤول)

تاریخ پذیرش: ۹۰/۸/۱۵

تاریخ دریافت: ۹۰/۵/۸

چکیده

زمینه و هدف: هدف از انجام این مطالعه مقایسه قطر اسکار آپاندکتومی بدون عارضه با برش راکی دیویس با قطر اسکار سزارین با برش فن اشتاین می باشد که بدین وسیله اثر مایع آمیوتیک و میزان قطر اسکار زخم سنجیده می شود. اسکار نتیجه یک پروسه بیولوژیک ترمیم زخم پوست یا سایر بافت های بدن می باشد. در نتیجه اسکار یک قسمت طبیعی از پروسه ترمیم است که باعث ایجاد اسکار هیپرتروفیک یا کلویید می نماید که اثر ناخوشایندی در عملکرد و زیبایی دارد ولی در تحقیقات بعمل آمده اسکاری در ترمیم زخم جنین مشاهده نشده است که یکی از علل آن اسید هیالورونیک مایع آمیوتیک می باشد.

روش کار: در این تحقیق تحلیلی [مطالعه درون عنصری (within-patient)] تمامی خانم های مراجعه کننده به بیمارستان رجایی قزوین (اعم از باردار و یا سابقه سزارین در ۱۸ ماه اخیر) که دچار آپاندیسیت غیر عارضه دار شده و تحت آپاندکتومی با برش راکی دیویس قرار گرفتند (۱۳۸۸-۱۳۸۶)، در بررسی وارد شدند. پس از گذشت ۱۸ ماه از عمل آپاندکتومی و سزارین، قطر هر دو اسکار در سه نقطه ابتدا، میانه و انتهای اسکار اندازه گیری شد و میانگین آن محاسبه گردید و سپس میانگین اسکار آپاندکتومی هر فرد با میانگین اسکار سزارین آن مقایسه شد. برای آنالیز اطلاعات از روشهای آماری T مستقل، T زوجی، ضریب همبستگی و رگرسیون استفاده شد.

یافته ها: در این مطالعه اثر متغیرهای وزن و قد، بر قطر اسکار نیز سنجیده شد. میانگین اسکار آپاندکتومی ها $2/09 \pm 0/677$ میلی متر و میانگین قطر اسکار سزارین ها $0/467 \pm 0/633$ میلی متر بود. میانگین قطر اسکار سزارین بصورت معنی داری کمتر از میزان اسکار آپاندکتومی بود ($p=0/008$).
نتیجه گیری: به نظر می رسد حضور مایع آمیوتیک در ساعات اولیه ترمیم زخم باعث کاهش قطر اسکار در بیمار می شود.

کلیدواژه ها: برش فن اشتایل، برش راکی دیویس، اسکار.

مقدمه

شود که نتیجه، ایجاد اسکار هیپرتروفیک یا کلویید می باشد. کلویید یک اسکار تومورال ناشی از تجمع کلاژن می باشد. جراحان بصورت مداوم با اسکار مواجه هستند و برش پوست، ترمیم و گاه ایجاد پروسه پاتولوژیک مثل کلویید و اسکار هایپرتروفیک موارد غیرقابل پیش بینی هستند. مشاهدات بالینی و اطلاعات تحقیقات انجام شده نشان داده روند ترمیم زخم جنینی متفاوت از زخم های بالغین است. ترمیم زخم جنین به سرعت و بدون التهاب، فیروز و اسکار می باشد. دو فرضیه برای این تفاوت مطرح می باشد: ۱. مایع آمیوتیک ۲. خصوصیات منحصر به فرد فیزیولوژی بدن

ترمیم زخم عموماً یک روند قابل پیش بینی را طی کرده و شامل فازهایی می شود که با یکدیگر همپوشانی دارند و با خواص تجمع مولکولی و فعالیت های بیوشیمیایی توصیف می شوند که شامل: هموستاز و التهاب، تکثیر، بلوغ و تغییر شکل می باشند. تمامی این زخم ها باید این مراحل سلولی و بیوشیمیایی را طی کنند. اسکار نتیجه یک پروسه بیولوژیک ترمیم زخم پوست یا سایر بافت های بدن می باشد، در نتیجه اسکار یک قسمت طبیعی از پروسه ترمیم است. پروسه ترمیم ممکن است روند طبیعی خود را طی نکند و رشد انحرافی ایجاد

که بین اسکاری که در اثر سزارین ایجاد شده و در معرض مایع آمیون بوده است و مشابه ترین اسکاری است که می توانستیم در نزدیکی این محل آناتومیکی ایجاد کنیم، مقایسه ای انجام دهیم به طوری که هر دو برش (آپاندکتومی با برش راکی دیویس و سزارین با برش فن اشتایل) روی خطوط لانجر باشد و هر دو تقریباً در یک منطقه آناتومیکی ایجاد شده باشند و در ضمن در محل نامناسبی از بدن از نظر ایجاد اسکارهای هایپرتروفیک (استئونوم - شانه - گوش) نباشد. بهترین محل آناتومیکی که خصوصیات فوق را داشته باشد محل عمل جراحی آپاندکتومی می باشد که روی خطوط لانجر باشد که آن برش راکی دیویس است. با توجه به تفاوت ژنتیکی در افراد مختلف، این قضیه بصورت مقایسه بین افراد قابل استناد نمی باشد. لازم است مایع آمیون استریل را تهیه نموده و در زخم های مختلف استفاده نماییم که با توجه به شیوع بیماری های خاص استریل کردن مایع آمیون با روش های رایج قابل انجام نخواهد بود و یا باعث واکنش در فرد میزبان می شود. پس تصمیم گرفته شد زخم های یک بیمار را که بصورت تقریباً مشابه ایجاد شده اند و در یکی مایع آمیون وجود داشته و در دیگری وجود نداشته، با یکدیگر مقایسه کنیم. هدف از انجام این مطالعه مقایسه قطر اسکار آپاندکتومی بدون عارضه با برش راکی دیویس با قطر اسکار سزارین با برش فن اشتاین می باشد که بدین وسیله اثر مایع آمیوتیک بر میزان قطر اسکار زخم سنجیده می شود.

روش

این مطالعه تحلیلی [مطالعه درون عنصری (within-patient)] بر روی خانم های ۴۰-۱۷ ساله که فقط یکبار زایمان سزارین داشته (سابقه حداکثر ۱۸ ماهه سزارین با برش فن اشتایل داشتند) یا اولین بارداری آنان بوده است و با علائم آپاندیسیت حاد به مرکز بیمارستانی جراحی شهید رجایی قزوین بین سالهای ۸۶-۸۸ مراجعه کرده بودند انجام گرفت. سپس بیماران با توجه به علائم بالینی و آزمایشگاهی و تشخیص آپاندیسیت حاد غیرعارضه دار با برش راکی دیویس (برش در مسیر خطوط لانجر) آپاندکتومی شدند (توسط رزیدنت جراحی سال سوم واحد) و این برش با نخ نایلون ۳،۰ Round و به صورت Subcuticular ترمیم شد. در صورتی که

جنین، فهم ترمیم زخم جنینی باعث ایجاد یک استراتژی درمانی جهت از بین بردن فیروز و اسکار شده است. ترمیم بدون اسکار اثر شگفت آوری بر عمل های جراحی و طبی دارد (۱). محققان در تحقیقات انجام شده در مطالعات متعدد، دریافتند که ترمیم زخم در بالغین و جنین متفاوت است. گاه این تفاوت به خواص منحصر به فرد محیط جنین نسبت داده می شود. ترمیم زخم جنین به سرعت و بدون التهاب، فیروز یا اسکار انجام می شود. مکانیسم ناشناخته است ولی اسیدهیالورونیک و گلوکز آمینوگلیکان نقش اصلی را بازی می کند. مایع آمیوتیک میزان زیادی اسیدهیالورونیک و فاکتور رشد دارد. نتیجه این بود که اسید هیالورونیک قدرت زخم جنینی را افزایش می دهد. فاکتور محرک اسیدهیالورونیک موجود در مایع آمیوتیک از ساخت کلاژن توسط سلول های زخم جلوگیری می کنند (۲ و ۳ و ۴). سردار و همکارانش در تحقیقات انجام داده به این نتیجه رسیدند که ترمیم زخم بالغین و جنین با یکدیگر متفاوت است که مکانیسم آن بخوبی مشخص نیست ولی فقدان التهاب پس از آسیب به بافت جنینی در مراحل اولیه، شاید مهم ترین علت ترمیم بدون التهاب در آنها باشد که فاکتور رشد و سیستم ایمنی جنین در این مسأله نقش دارد (۵). بدین صورت که در زمان یا دوره ای که بهبود زخم جنینی بدون اسکار می باشد، سیستم ایمنی غیرفعال است و از آنجایی که در ابتدای پروسه ترمیم و ایجاد فیروز پروسه التهابی نقش عمده ای دارد لذا معتقدند، ضعف ایمنی جنین علت عمده بهبود زخم بدون اسکار در جنین است. در این تحقیق محل انسیزیون فن اشتایل هنگام زایمان در معرض مایع آمیوتیک قرار می گیرد و با فرض اثر مایع آمیوتیک در کاهش ایجاد اسکار در پوست با برش راکی دیویس در آپاندکتومی مقایسه می گردد. با توجه به تحقیقاتی که روی اثر هیالورونیک اسید و ترکیبات مشابه در مایع آمیوتیک در بهبود زخم انجام شده است و مشاهدات به دست آمده از بهبود زخم در انسیزیون فن اشتایل به دنبال سزارین، اسکاری با قطر کمتر در این برش مورد انتظار و مشاهده شده است. ولی ترکیبات اسید هیالورونیک که در دسترس می باشد و بصورت استریل تهیه می شود، دارای ناخالصی هایی هستند که می تواند مختل کننده تحقیق باشد و مایع آمیون منشاء و مملو از اسید هیالورونیک و ترکیباتی است که اثر مثبت در بهبود زخم دارند (فاکتورهای رشد). بدین سبب ما بر آن شدیم

حداقل سن در این تحقیق ۲۲ و حداکثر آن ۳۹ سال و میانگین سنی ۳۲/۲۸ سال بود. میانگین قد $۵۵ \pm ۵/۹۵$ /۱۶۲، میانگین وزن $۶۶/۷۷ \pm ۹/۸$ کیلوگرم بود. در این بیماران هیچگونه سابقه بیماری های خاص (کاهش سطح ایمنی، آنمی و ...) و یا استفاده از دارو و مکمل های غذایی - ویتامینی وجود نداشت. همچنین سابقه فامیلی این بیماران نیز مورد بررسی قرار گرفت و نکته قابل توجهی در این بررسی یافت نشد. میانگین قطر اسکار ساکی دیویس $۲/۰۹ \pm ۰/۶۷$ میلی متر و میانگین قطر اسکار فن اشتایل $۰/۶۳ \pm ۰/۴۷۶$ میلی متر بود.

ضریب همبستگی بین سن و قطر اسکار راکی دیویس $r = -0/02$ (R) به دست آمد که از نظر آماری معنی دار نیست ($p = 0/598$). ضریب همبستگی بین سن و قطر اسکار فن اشتایل $r = 0/22$ (PF) به دست آمد که از نظر آماری معنی دار نیست ($p = 0/321$).

ضریب همبستگی بین قد و $r = 0/19$ (R) به دست آمد که از نظر آماری معنی دار نیست ($p = 0/396$).

ضریب همبستگی بین قد و $r = 0/18$ (PF) به دست آمد که از نظر آماری معنی دار نیست ($p = 0/422$).

ضریب همبستگی بین وزن و $r = 0/29$ (R) به دست آمد که از نظر آماری معنی دار نیست ($p = 0/898$).

ضریب همبستگی بین وزن و $r = 0/06$ (PF) به دست آمد که از نظر آماری معنی دار نیست ($p = 0/792$).

ضریب همبستگی بین قطر اسکار راکی دیویس و فن اشتایل $r = 0/549$ بود که ارتباط معنی دار از نظر آماری دارند ($p = 0/008$).

بدین جهت معادله خطی رگرسیون راکی دیویس بر اسکار فن اشتایل بصورت

$$(mm) R scar = 1/819 + 0/588 (PF) scar (mm)$$

به دست آمد، یعنی انتظار داریم به ازای یک میلی متر افزایش یا کاهش در قطر اسکار برش فن اشتایل، $0/588$ میلی متر قطر اسکار برش راکی دیویس افزایش یا کاهش یابد (نمودار ۱).

میانگین قطر اسکار آپاندکتومی $0/677 \pm 2/094$ (R) میلی متر و میانگین قطر اسکار سزارین $0/467 \pm 0/633$ میلی متر می باشد که از نظر آماری این اختلاف معنی دار است ($p < 0/001$).

تشخیص آپاندیسیت حاد یا چرکی بود، بیمار در گروه مطالعه باقی می ماند که در نهایت ۲۲ بیمار پیگیری شدند. سپس اسکار سزارین (با برش فن اشتایل) و آپاندکتومی (راکی دیویس) ۱۸ ماه پس از انجام جراحی مورد بررسی قرار گرفتند. برای تعیین حجم نمونه ابتدا در یک مطالعه مقدماتی (pilot) که بر روی ۲۶ نفر انجام شد، میانگین عرض اسکار $2,2 \pm 0,465$ به دست آمد که از این داده ها برای تعیین حجم نمونه استفاده شد. با مفروضات $d = 0/4 mm$ $\alpha = 0/05$ $\beta = 0/02$ $\sigma = 0/645$

طبق فرمول فوق و مفروضات، $n = 22$ به دست آمد. بدین نحو که قطر اسکار در دو سر و میانه اسکار باکولیس دیجیتالی با دقت $0/1 mm$ اندازه گیری شده و سپس میانگین آن برای هر سال محاسبه گردیدند و قطر اسکار آپاندکتومی هر فرد با قطر اسکار سزارین همان فرد مقایسه شد. بیماران از نظر سن، وزن - قد، تحصیلات، قطر اسکار آپاندکتومی با برش راکی دیویس و قطر اسکار سزارین با برش فن اشتایل بررسی شدند.

معیارهای ورود به مطالعه: خانم با سن ۴۰-۱۷ سال، سابقه سزارین حداکثر ۱۸ ماه قبل یا باردار در حال حاضر (با برش فن اشتایل)، علائم آپاندیسیت حاد بدون عارضه و تصمیم به آپاندکتومی با برش راکی دیویس، مسجل شدن آپاندیسیت حاد چرکی یا آپاندیس نرمال، عارضه دار نشدن محل آپاندکتومی در طول ۱۸ ماه.

معیارهای خروج از مطالعه: سابقه سزارین با بیش از ۱۸ ماه، برش سزارین میدلاین، سابقه عفونت محل سزارین یا عارضه دار شدن محل عمل سزارین، آپاندیسیت عارضه دار (تشخیص حین عمل)، عفونت محل عمل آپاندکتومی.

جمع آوری داده ها: کلیه اطلاعات در پرسشنامه ثبت گردیده که شامل موارد ذیل است: تاریخ، نام و نام خانوادگی، سن، وزن، قد و تحصیلات، قطر اسکار جراحی آپاندکتومی با برش راکی دیویس، قطر اسکار جراحی سزارین با برش فن اشتایل. برای آنالیز اطلاعات از روشهای آماری T مستقل، T زوجی، ضریب همبستگی و رگرسیون استفاده شد.

یافته ها

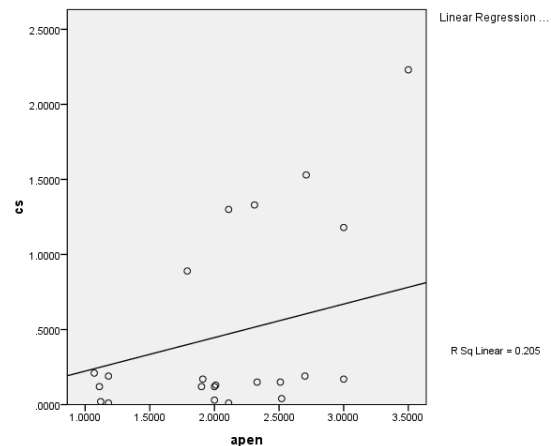
در این مطالعه ۲۲ بیمار زن بین سالهای (۸۶-۸۸) در محدوده سنی ۱۷-۴۰ سال مورد مطالعه قرار گرفتند.

عوامل مکانیکال در دوران بارداری، اثر چندانی در ترمیم ندارند و یا اینکه عوامل دیگری از جمله مایع آمنیوتیک باعث کاهش قطر اسکار گردیده است.

در بررسی مقالات و تحقیقات به عمل آمده دیگر (۵)، اثر مثبت مایع آمنیوتیک در ترمیم بدون اسکار زخم جنینی تأیید شده است و در تعدادی دیگر، ترمیم بدون اسکار زخم جنینی را به خصوصیات فیزیولوژیک منحصر به فرد بدن جنین نسبت داده‌اند. بدین صورت که در زمان یا دوره‌ای که بهبود زخم جنینی بدون اسکار می‌باشد، سیستم ایمنی غیرفعال است و از آنجایی که در ابتدای پروسه ترمیم و ایجاد فیروز پروسه التهابی نقش عمده‌ای دارد لذا معتقدند، ضعف ایمنی جنین علت عمده بهبود زخم بدون اسکار در جنین است. با توجه به تحقیقاتی که روی اثر هیالورونیک اسید و ترکیبات مشابه در مایع آمنیوتیک در بهبود زخم انجام شده است و مشاهدات به دست آمده از بهبود زخم در انسیزون فن اشتایل بدنال سزارین، اسکار ی با قطر کوچک در این برش مورد انتظار و مشاهده شده است. ولی ترکیبات اسید هیالورونیک که در دسترس می‌باشد و بصورت استریل تهیه می‌شود، دارای ناخالصی‌هایی هستند که می‌تواند مختل کننده تحقیق باشد و مایع آمیون منشاء و مملو از اسید هیالورونیک و ترکیباتی است که اثر مثبت در بهبود زخم دارند (فاکتورهای رشد) می‌باشد. بدین سبب ما بر آن شدیم که بین اسکاری که در اثر سزارین ایجاد شده و در معرض مایع آمیون بوده است و مشابه ترین اسکاری است که می‌توانستیم در نزدیکی این محل آناتومیک ایجاد کنیم، مقایسه‌ای انجام دهیم بطوری که هر دو برش (آپاندکتومی با برش راکی دیویس و سزارین با برش فن اشتایل) روی خطوط لانجر باشد و هر دو تقریباً در یک منطقه آناتومیک ایجاد شده باشند و در ضمن در محل نامناسبی از بدن از نظر ایجاد اسکارهای هایپر تروفیک (استئونوم- شانه- گوش) نباشد. بهترین محل آناتومیکی که خصوصیات فوق را داشته باشد محل عمل جراحی آپاندکتومی می‌باشد که روی خطوط لانجر باشد که آن برش راکی دیویس است.

در تحقیقاتی که لونگا کار روی موش‌ها انجام داد به نتایج ذیل دست یافت. تفاوت‌های متعددی بین محیط جنین و بالغین وجود دارد که ترمیم زخم را تحت تاثیر قرار می‌دهد:

زخم پوستی جنین بصورت مداوم در مایع آمنیوتیک



نمودار ۱- نمودار پراکنش خط رگرسیون بین اسکار آپاندکتومی (apen) و اسکار سزارین (CS)

بحث و نتیجه گیری

در این تحقیق، نقش مایع آمنیوتیک در ترمیم زخم بالغین با سیستم ایمنی سالم بررسی شد. در اطلاعات آماری به دست آمده از ۲۲ بیمار مورد مطالعه (در محدوده سنی ۱۷-۴۰ سال که از نظر ترمیم پوستی سن مناسبی می‌باشد)، میانگین اقطار اسکارهای آپاندکتومی، 6/1 میلی‌متر بیشتر از میانگین اقطار اسکارهای سزارین و معنی دار بود. نتیجه این بود که اسکار آپاندکتومی بدون عارضه، از قطر اسکار سزارین در همان فرد بیشتر می‌باشد و به نظر می‌رسد این تفاوت بدلیل تماس زخم برش فن اشتایل با مایع آمنیوتیک می‌باشد. عوامل مختلفی در ترمیم زخم موثرند که عبارتند از سن، تغذیه، تروما، بیماری‌های متابولیک و ایمنوساپرسنت، بیماری‌های بافت همبند، عفونت، ادم، ایسکمی، جسم خارجی و کشش و غیره. در این تحقیق طیف سنی خاصی مورد مطالعه قرار گرفته‌اند چون خواص فیزیولوژیک در هر طیف سنی خاصی منحصر به فرد می‌باشد. با بررسی سابقه بیماری‌های موثر در ترمیم و سابقه دارویی و تغذیه‌ای بیماران، سعی در حذف سایر متغیرهای موثر در ترمیم زخم نمودیم. زخم بیماران تا ۱۸ ماه در چند نوبت ویزیت شد تا از نظر عفونت و یا ترومای مکانیکی بررسی گردند. از آنجاییکه برش فن اشتایل روی پوستی داده می‌شود که به دلیل بارداری دچار کشش و مقداری هایپرپلازی می‌باشد، این انتظار وجود دارد که قطر اسکار برش فن اشتایل بیشتر از برش راکی دیویس باشد ولی به نظر می‌رسد که کشش و

گلیکوز آمینوگلیکان موجود در زخم جنینی، مولکول بزرگی است حاوی اسیدگلوکورونیک و N- استیل گلوکوزامین. ماتریکس غنی از اسیدهیالورونیک، شرایط مناسب برای حرکت سلول ها و تقسیم آنها را فراهم می کند و حضور طولانی اسیدهیالورونیک در زخم های جنینی باعث ایجاد سیگنال های مناسب ماتریکسی می شود که ترمیم زخم را طراحی می کند (۱۳). مایعات زخم جنینی، ادرار جنینی، مایع آمنیوتیک، قدرت ساخت و تداوم اسیدهیالورونیک را دارد. نظریه جدید در مورد نقش اسیدهیالورونیک در پروسه ترمیم زخم جنین این است که میزان اسیدهیالورونیک و فعالیت محرک اسیدهیالورونیک در مایعات زخم در طی بلوغ جنین کاهش می یابد (۱۴). همچنین کاهش وابسته به سن و همزمان در اسیدهیالورونیک و گلیکوز آمینوگلیکان مایعات زخم جنینی پوست گوسفند مشاهده شد. ظهور هپارین سولفات و پروتئوگلیکان همزمان با ایجاد اسکار در بازسازی دیررس زخم نیز مشاهده گردید (۱۵). پروتئوگلیکان و کندروئین سولفات در زمان شکل گیری فیبریل های کلاژن در زخم جنین موش ظاهر می شود ولی در زمان ایجاد زخم موش های بالغ وجود ندارد. پس کندروئین سولفات و اسیدهیالورونیک در ترمیم بدون اسکار زخم مهم هستند، در حالی که سایر گلیکوز آمینوگلیکان ها در ایجاد اسکار مؤثرند. در ایجاد داربست اولیه زخم، مهاجرت فیبروبلاست ها اثر مهمی در ساخت فیبریل های کلاژن دارد. در زخم جنین، فیبروبلاست ها سریعاً می توانند به ماتریکس که حاوی مقدار زیادی اسیدهیالورونیک است مهاجرت کنند. در مقابل زخم های بالغین، نشان می دهد که فیبروبلاست ها آرام مهاجرت کرده و قوام مقاوم ماتریکس باعث شده که فیبروبلاست ها به راحتی به اطراف زخم، مهاجرت نمایند. تفاوت اصلی در جهت یابی و مهاجرت فیبروبلاست ها، نمای جابجایی فیبریل های کلاژن ها را در زخم های جنینی با نمای غیرمستحکم و رتیکولر جنینی و ساختار سازمان نیافته ترمیم زخم بالغین را توصیف می کند. تفاوت بزرگی در میزان التهابی زخم بالغین و جنین وجود دارد. در زخم جنین تعداد مونونوکلئر بسیار کم است (۱۶). شاید نقص در قدرت کموتاکسیک لکوسیت ها می باشد. مطالعات جدید بین عدم ایجاد اسکار در زخم جنین با پاسخ التهابی کم می باشد. چنانکه مشخصاً در انتشار مونوسیت ها و ماکروفاژها، کاهش دیده می شود و در

استریل گرم حاوی فاکتورهای رشد قرار دارد. مایع آمنیوتیک حاوی مولکول های خارج سلولی مثل اسیدهیالورونیک و فیبرونکتین می باشد که در ترمیم زخم جنینی مهم است.

-اکسیژناسیون بافت جنینی کمتر از بافت بالغین است. این نتیجه با فرضیات قبلی ما تناقض دارد. زیرا ما معتقدیم که هیپوکسی در بالغین می تواند باعث ترمیم تاخیری، تخریب عملکرد لکوسیت ها و افزایش عفونت شود (۶ و ۷).

-نمودار فاکتور رشد در سرم جنین و بالغین متفاوت است. سرم جنین حاوی میزان زیادی از ILG-II و فاکتور محرک اسیدهیالورونیک می باشد. آزمایشات نشان داد فیبروبلاست های جنینی اثر خاصی در ترمیم بدون اسکار دارد (۷ و ۶).

ماتریکس خارج سلولی شامل ترکیبی از پروتئین و پلی ساکاریدها دور تا دور سلول ها هست و باعث سازماندهی بافت نرمال می شود. بیشتر مولکول های ماتریکس زخم جنینی و بالغین مثل هم است. ولی در زمان بروز و نحوه سازماندهی مولکول ها در زخم های جنین متفاوت است. کلاژن یک ترکیب در ماتریکس خارج سلولی است. نحوه سازماندهی نامناسب کلاژن باعث ایجاد اسکار می شود که در جنین و بالغین متفاوت است (۸). کلاژن در زخم جنینی طرح رتیکولر بوده ولی در زخم بالغین، کلاژن بلند و با باندهای موازی هستند و بصورت عمود بر سطح زخم قرار می گیرند (۹). اگرچه کلاژن نوع I و II و V و VI در زخم جنین و بالغین وجود دارد، تفاوت ناچیزی بین کلاژن بالغین و جنین است. آمینوپروپیتید کلاژن تیپ I بیشتر در زخم جنین دیده می شود. درم جلد جنین حاوی کلاژن نوع III نیز می باشد. وقتی جنین رشد می کند، نسبت کلاژن نوع III/I کاهش می یابد که روی سائز کلاژن مؤثر است. محل تقاطع درم و اپیدرم در بالغین که کمترین اسکار در زخم بالغین را دارد، حاوی فیبرهای کوچک کلاژن نوع یک که مدام در حال تغییر و ساخت هستند و اثر نهایی با شکل نوع جنینی می باشد (۹ و ۱۰). تفاوت های ناچیز کلاژن جنینی و بالغین در شکل گیری و پاسخ زخم مهم است (۱۱). پروتئوگلیکان ها و گلیکوز آمینوگلیکان ها در سازماندهی کلاژن های زخم و ساخت فیبروبلاست ها و اتصال به محل مورد نظر روی کلاژن ها و کنترل میزان تخریب آنها مؤثر است (۱۲). اسیدهیالورونیک تنها

باعث آسانی در مهاجرت سلولی می‌شود و نقش کلیدی در بازسازی بافتی دارد. بنابراین به نظر می‌رسد تماس مستقیم با مایع آمیوتیک با زخم، در انتهای رشد جنینی خرگوش، مانع از جابجایی اسیدهیالورونیک که باعث بسته شدن زخم است، می‌شود (۲۰). آذیک در تحقیقات انجام شده به این نتیجه رسید که در اوایل دوره جنینی درم نازک و ماتریکس خارج سلولی کمی دارند. در پروسه تکامل، کلاژن درم نشست می‌کند و گلوکز آمینوگلیکان سولفات‌ها جایگزین اسیدهیالورونیک غیرسولفات‌ها می‌شود (۱۸). در تحقیقی که توسط کاس و همکارانش به عمل آمد نتیجه این بود که ترمیم بدون اسکار بستگی به سائز زخم دارد. بطوری که زخم بدون اسکار در سائز کوچک و اسکار در زخم‌های با سائز بزرگ می‌باشد. زخم‌های کوچک میوفیبروبلاست ندارند ولی زخم‌های بزرگ که اسکار بجای می‌گذارند حاوی مقدار فراوانی میوفیبروبلاست دارند (۲۱). در تحقیقاتی که در مرکز پلاستیک تگزاس انجام گرفته است، نتیجه این بود که اسکار رشد کلاژن در لایه‌های تحتانی پوست است که متعاقب ترمیم زخم ایجاد می‌شود. بنابراین هر برش یا لیسراسیونی پوست، نتیجه اش اسکار است. هدف هر پزشکی ایجاد شرایطی است که اسکار کوچک باشد. اسکار در شکل‌ها و سائزهای مختلفی براساس زخم، سن، محل اسکار و تغذیه، ژنتیک یا وجود عفونت ایجاد می‌شود. هر اسکار ۱۲ تا ۱۸ ماه طول می‌کشد تا کاملاً بالغ گردد. در مراحل ابتدایی اسکار، قرمز یا تیره بوده و در حال رشد است. ولی در طول زمان کم‌رنگ‌تر و صاف‌تر می‌شود. ممکن است تا ۱۲ ماه طول بکشد که اسکار مجبور شود به شرایط ثابتی برسد. انواع مختلفی از اسکار وجود دارد: آتروفیک، هیپرتروفیک و کلونید. اسکار هیپرتروفیک برجسته و به مرور زمان کوچک می‌شود. کلونید، یک تومور غیربدخیم است که به شکل یک بافت اسکاری ایجاد شده است که فراتر از محل تروما یا برش رفته است و روز به روز بزرگ‌تر می‌شود (۲۱). در تحقیقات دیگر مشخص شده است که مایع آمیوتیک که اطراف جنین را در برگرفته است حاوی ۹۸٪ آب و مواد متابولیک است (پروتئین‌ها، نمک‌ها، قند، اسیداوریک). ترکیبات پروتئینی آن مثل ترکیبات سرمی در ماه‌های اول بارداری است (۲۲ و ۲۳). آلبومین، ایمونوگلوبولین G، $\alpha 1$ آنتی‌تریپسین و ترانسفرین پروتئین‌های سه ماهه دوم بارداری است که در کنار IGFBP1 و GC

محل زخم ایمونوگلوبولین‌های اندوژن حضور ندارند. آنژیوژن و میزان فاکتور رشد پپتیدی کاهش یافته است (۱۷). مطالعات نشان می‌دهد، سلول نابالغ جنین به تحریک زخم پاسخی مثل پاسخ به زخم بالغین نمی‌دهد. فاکتور رشد پپتیدی می‌تواند باعث ساخت ماتریکس، دژنراسیون ماتریکس و ساخت و ساز سلولی شود. مدیاتورهای التهابی که در ترمیم زخم بالغین وجود دارد، ممکن است در جنین نباشد یا کاهش یافته باشد (۱۸). β -TGF روی تمام فازهای ترمیم زخم مؤثر است که شامل، پاسخ التهابی و تجمع ماتریکسی می‌باشد (۱۹). در زخم‌های بالغین، ماکروفاژها β -TGF و سایر سایتوکین‌ها را ترشح می‌کنند. وظایف β -TGF شامل جابجایی کلاژن‌ها و سایر ترکیبات ماتریکس و فیبروبلاست‌ها، مهار کلاژناز، بلوک مهارکننده پلاسمینوژن، افزایش دهنده آنژیوژن، بعنوان یک کموتاکتیک برای فیبروبلاست‌ها، مونوسیت‌ها و ماکروفاژها در نتیجه β -TGF قادر به تحریک ساخت فیبرین بوسیله فیبروبلاست‌ها می‌باشد. ماکروفاژها تنها منشاء β -TGF در زخم‌های بالغین است و کاهش β -TGF در زخم‌های جنینی، نتیجه کاهش ماکروفاژها در زخم می‌باشد. نقش β -TGF (سایتوکین‌های محرک فیروز) ممکن است دلیل مهمی در بازسازی بیشتر از اسکار در جنین باشد. β -TGF در ترمیم زخم بالغین نیز مهم است ولی فعالیت بیش از حد آن باعث آسیب بافتی و اسکار می‌گردد (۱۸). فهم ترمیم زخم جنینی باعث ایجاد یک استراتژی درمان جهت از بین بردن فیروز و اسکار شده است. ترمیم بدون اسکار اثر شگفت‌آوری بر عمل‌های جراحی و طبی دارد (۱). محققان در مطالعه‌ای دریافتند که تفاوت ترمیم زخم در بالغین و جنین به خواص منحصر به فرد محیط جنین مربوط می‌شود. در این بررسی که بر روی جنین خرگوش صورت گرفته، سه نوع زخم بر پشت جنین ایجاد شده است: برش پوستی که سوچور شده، برش پوستی سوچور نشده و سوختگی با کوتر. ۷ روز بعد زخم‌ها از نظر بیوشیمیایی و هیستولوژیک و مقاومت اسکار بررسی شدند. فاکتورهای بیوشیمیایی و رشد، در دو محیط مایع آمیوتیک و پریتونال بررسی شدند. پس از ۷ روز، زخم‌های در تماس مایع آمیوتیک بررسی شدند، نتیجه، یکسان بودن نوع ترمیم در مایع پریتونال و مایع آمیوتیک است (۲). در تحقیق دیگری نشان داده شده که اسیدهیالورونیک

منابع

- Whitby DJ, Ferguson MWJ. The extracellular matrix of lip wounds in fetal, neonatal and adult mice. *Development*; 1991. 112: 651-68.
- Suncho MA, Julia V. Effect of the environment of fetal skin wound healing. *Pediatr surg*; 1997. 32 (5): 660-63.
- Coolen NA, Schouten KC, Boekema BK, Middelkoop E, Ulrich MM. Wound healing in a fetal, adult, and scar tissue model: a comparative study. *Wound Repair Regen*; 2010. 18(3):291-301.
- Wang Q. Effect of Hyaluronic acid stimulating factor on viability and collagen synthesis of fibroblast. *Plastic Surgery Center*; 1999. 15(2): 89-91.
- Oztark S, Deveci M. Scar less fetal wound healing. *Br J Plast Surg*; 2001. 54: 47-52.
- Longaker MT, Chiu ES, Harrison MR. Studies in fetal wound healing. *Ann Surg*; 1989. 21: 667-72.
- Estes JM, Soencer EM. Insulin-like growth factor in ovine wound fluid. *Surg Forum*; 1991. 42: 659-61.
- Whitby DJ, Longaker MT, Harrison MR, Adzick NS, Ferguson MW. Rapid epithelialisation of fetal wounds is associated with the early deposition of tenascin. *J Cell Sci*; 1991. 99: 583-86.
- Longaker MT, Whitby DJ, Adzick NS, Crombleholme TM, Langer JC, Duncan BW, et al. Studies in fetal wound healing, VI. Second and early third trimester fetal wounds demonstrate rapid collagen deposition without scar formation. *Pediatr Surg*; 1990. 25: 63-69.
- Fleischmajer R, Perlsh JS. Type I and III Collagen interaction. During fibrillogenesis. *Ann NY Acad Sci*; 1990. 584: 161-75.
- Merkel JR, Dipaolo BR, Holloct GG. Type I and III Collagen content of healing wounds in fetal and adult rats. *Procsoc Exposal Med*; 1988. 187: 493-97.
- Ruoslahti E, Yamaguchi Y. Proteoglycans as modulators of growth factor activities. *Cell*; 1991. 64: 867-69.
- Toole BP. Hyaluronan and its binding proteins. *Carr op cell boil*; 1990. 2: 839-44.
- Estes JM, Adzick NS, Harrison MR, Longaker MT, Stern R. Hyaluronate metabolism undergoes an ontogenic transition during fetal development: implications for scar-free wound healing. *J Pediatr Surg*; 1993. 28(10): 1227-31.
- Cass DL, Sylvester KG, Yang EY, Crombleholme TM, Adzick NS. Myofibroblast persistence in fetal sheep wounds is associated with scar formation. *J Pediatr Surg*; 1997. 32: 1017-22.
- Adzick NS, Harrison MR, Glick PL, Beckstead JH, Villa RL, Scheuenstuhl H. Comparison of fetal, newborn, and adult wound healing by histologic,

globulin) پروتئین باند شونده به ویتامین D) $\alpha 1$ اسید گلیکوپروتئین و سرولوپلاسمین همکاری دارند (۲۴).

در این مطالعه با توجه به اینکه جنس نخ، سایز نخ و نوع دوخت آپاندکتومی در قطر اسکار موثر می باشد، ما بر آن شدیم با یکسان سازی نوع، سایز نخ و دوخت آپاندکتومی (یک نفر) این مداخله‌گرها را حذف نماییم.

موارد زیر از محدودیت‌های پژوهش حاضر بود:

- امکان عفونی بودن مایع آمنیوتیک و اثرات آنتی ژنی آن که این مسائل به علت عدم وجود اشعه گاما، عدم امکان فریز کردن مایع آمنیوتیک و نگهداری آن جهت استفاده مجدد در خود خانم باردار قابل رفع نمی باشد.

- ضعف در پی گیری بیماران جهت Follow Up (مهاجرت به داخل و خارج قزوین، کمبود امکانات مالی جهت مراجعه به بیمارستان...)

- ضعف در کنترل تغذیه بیماران پس از جراحی

- دور بودن مسافت زندگی بیمار تا بیمارستان جهت

ملاقات‌های بعدی که منجر به گذراندن وقت زیاد جهت معاینه بیمار می گردید.

- کمبود مطالعات انجام شده در این زمینه

- محدودیت های اخلاقی جهت انجام ایده آل این تحقیق

پیشنهادات

آنالیز مایع آمنیوتیک و استخراج اسید هیالورونیک و فاکتورهای رشد و بررسی تاثیر آنها بر ترمیم زخم پوستی و در این جهت می توان پماد، پچ، سرم و تزریق های زیر جلدی را تولید نمود.

تقدیر و تشکر

این مقاله برگرفته از پایان نامه سرکار خانم دکتر زهرا فراهانی نیک تحت عنوان "مقایسه قطر اسکار آپاندکتومی بدون عارضه با برش راکی دیویس با قطر اسکار برش فن اشتایل در سزارین در زنان مراجعه کننده به بیمارستان شهید رجایی قزوین با تشخیص آپاندیسیت از سال ۱۳۸۶-۱۳۸۸" و به راهنمایی دکتر احمد ابراهیمی جهت دریافت درجه دکترای تخصصی در رشته جراحی عمومی به کد ۲۳۸ در دانشگاه علوم پزشکی قزوین در سال ۱۳۸۹ است.

enzyme-histochemical, and hydroxyproline determinations. *J Pediatr Surg*; 1985. 20: 315-19.

17. Whitby DJ, Ferguson MWJ. Immuno histochemical localization of growth factor in fetal wound healing. *Dev Biot*; 1991. 147: 207-15.

18. Adzic NS, Larenz P. Cells, Matrix, Growth factors and Surgeon. *Ann Surg*; 1994. 220: 10-18.

19. Barnard JA, Lyons RM, Moses HL. The cell biology of transforming growth factors. *Acta*; 1990. 1032: 79-87.

20. Haynes JH. Exposure to amniotic fluid inhibits closure of open wounds in the fetal rabbit. *Pediatr Surg*; 1995. B: 467-72.

21. Melanie E. Beneath the surface of scars and wound healing. *Texas ENT center*; 2001. 22: 37-39.

22. Underwood MA, Sherman MP. Nutritional characteristics of amniotic fluid. *Neoreviews*; 2006. 7: 310-16.

23. Anderson NL, Anderson NG. The human plasma proteome cell. *Proteomics*; 2002. 1: 845-67.

24. Tisi DK, Liu XJ, Wykes LJ, Skinner CD, Koski KG. Insulin like growth factor II and binding proteins 1 and 3 from second trimester human amniotic. Fluid is associated with infant birth weight. *J Nutr*; 2005. 135(7): 1667-72.

Comparing the scar Diameter of Uncomplicated Appendectomy by Rocky-Davis Incision and Pfanneistiel Incision in Cesarean Section in women Referred to Rajae Hospital with Appendicitis from 2007 till 2009

Ahmad Ebrahimi, MD. Assistant Professor of Plastic surgery, Department of General surgery, Qazvin University of Medical Science, Qazvin Iran. ebrahimi772000@yahoo.com

Zahra Farahani-Nik, MD. Resident of surgery, Department of General surgery, Qazvin University of Medical science, Qazvin, Iran. dr.zfarahaninik@yahoo.com

Hassan Jahanihashemi, PhD. Associate Professor of Biostatistics, Department of Biostatistics, Qazvin University of Medical Sciences, Qazvin, Iran. jahanihashemi@yahoo.com

***Laily Najafi, MD.** Deputy of research, Endocrine Research Center, Firouzgar Hospital, Institute of Endocrinology and Metabolism, Tehran University of Medical Sciences, Tehran, Iran (*Corresponding author). lnajafi@yahoo.com

Abstract

Background: According to some studies, fetal wound in contrast with adult wound heals without scar formation which is probably due to amniotic fluid around the fetus, unique extracellular matrix and the fetal immature immunity. It is supposed that biochemical and physical characteristics of amniotic fluid prepares the conditions for wound healing without scar formation. The goal of this study was to compare the scar diameter of uncomplicated appendectomy by Rocky-Davis incision with scar diameter of cesarean section by Pfanneistiel incision in order to evaluate the effect of amniotic fluid on scar diameter.

Methods: In this analytic within-patient study all women with uncomplicated appendectomy by Rocky-Davis incision who were pregnant or had history of cesarean in the last 18 months were included (2007-2009). After 18 months of operation (appendectomy and cesarean), scar diameters were measured in three points (first, middle and end of scar) and the mean was calculated. Then the mean scar diameter of appendectomy was compared with the mean scar diameter of cesarean in each patient. For data analysis we used T-test, Paired T-test, correlation coefficient and regression tests.

Results: In this study the effect of weight and height on scar diameter was evaluated. Mean scar diameter of appendectomy was 2.09 ± 0.677 millimeter and the mean scar diameter of cesarean was 0.467 ± 0.633 millimeter which was significantly less than appendectomy scar diameter ($p = 0.008$).

Conclusion: It seems that the presence of amniotic fluid in the first hours of healing decreases the future scar diameter.

Keywords: Pfanneistiel incision, Rocky-Davis incision, Scar.