

گزارش ۱۱ مورد نتایج جراحی بی‌اختیاری مدفوع به علت جابجایی رکتوم در

کودکان مقعد بسته متعاقب عمل آنورکتوپلاستی

چکیده

زمینه و هدف: بی‌اختیاری مدفوع متعاقب عمل آنورکتوپلاستی در بیماران مقعد بسته، یکی از عوارض این عمل در کودکان به شمار می‌آید. جابجایی رکتوم و نقص عضله اسفنکتر از علل نسبتاً شایع بی‌اختیاری مدفوع متعاقب عمل آنورکتوپلاستی در بیماران مقعد بسته می‌باشد. در صورتی که دهانه آنورکتوم به طور کامل جدا از اسفنکتر باشد، جابجایی کامل رکتوم یا Complete mislocation و در صورتی که علت نقص اسفنکتر باشد، Partial mislocation مطرح می‌گردد. با ترمیم اسفنکتر مقعد و یا قرار دادن رکتوم در محل طبیعی خود، به بی‌اختیاری پایان داده می‌شود. هدف از این پژوهش، بررسی علت بی‌اختیاری مدفوع متعاقب عمل آنورکتوپلاستی در کودکان مقعد بسته به دلیل جابجایی دهانه مقعد و ارزیابی نتایج درمان جراحی می‌باشد.

روش کار: این مطالعه به صورت توصیفی و گذشته‌نگر (Retrospective) بوده و بر اساس روش آماری نمونه‌گیری در دسترس انجام گرفته است. یازده کودک (۷ پسر و ۴ دختر) با متوسط سن ۴/۵ سال که متعاقب عمل آنورکتوپلاستی دچار بی‌اختیاری مدفوع شده بودند، با استفاده از امکانات پاراکلینیکی همچون MRI، EMG، سونوگرافی Endoanal و بررسی زیر بیهوشی با Muscle stimulator، نقشه‌برداری (Mapping) اسفنکتر مقعد تهیه و محل جابجایی یا نقص مشخص گردید. در دو مورد دهانه مقعد کاملاً خارج از اسفنکتر و به صورت جابجایی کامل رکتوم Complete mislocation و در ۹ مورد نقص عضله اسفنکتر Partial mislocation منجر به بی‌اختیاری شده بود. در ۷ مورد ترمیم به همراه کلاستومی و در ۴ مورد بدون انجام آن، صورت گرفت. درمان در دو مورد جابجایی کامل، با قرار دادن آنورکتوم در میان عضله اسفنکتر (Relocation) و در ۹ مورد با ترمیم نقص عضلانی اسفنکتر مقعد صورت گرفت.

یافته‌ها: از ۱۱ بیمار عمل شده، ۹ بیمار از کنترل کافی برخوردار شدند. ۲ بیمار ۶ و ۱۱ ساله تا مدت ۸ و ۴۸ ماه بعد از عمل ۲-۳ بار در هفته از عدم کنترل مودی گاز روده شاکی بودند که با درمان دارویی (دایمیتیکون) و آموزش تقویت عضلات اسفنکتر مقعد به روش Biofeedback therapy این حالت به حداقل رسید و فعالیت‌های اجتماعی و مدرسه‌ای را با همسن و سالان خود از سر گرفتند.

نتیجه‌گیری: اغلب نقص‌های اسفنکتر در ساعت ۱۲ و ۶ بوده که لازم است جراحان کودکان به هنگام انجام عمل آنورکتوپلاستی دقت کافی را در ترمیم عضله اسفنکتر مقعد به کار گیرند.

کلیدواژه‌ها: ۱-بی‌اختیاری مدفوع ۲-جابجایی عضله اسفنکتر مقعد ۳-نقص اسفنکتر مقعد ۴-مقعد بسته ۵-آنورکتوپلاستی

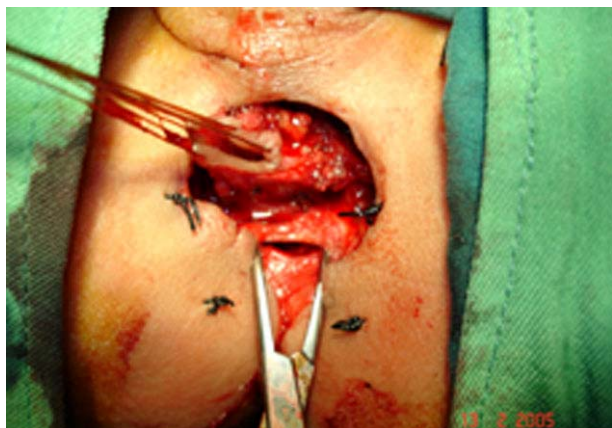تاریخ دریافت: ۸۷/۷/۲۴، تاریخ پذیرش: ۸۹/۵/۱۸

مقدمه

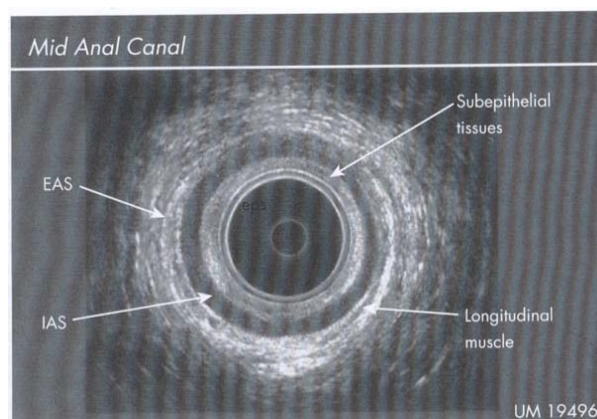
صورتی که در عکس رادیولوژی ساده لگن Sacral Ratio کمتر از ۰/۳۴ (هیپوپلازی ساکروم) گزارش شود، علت بی‌اختیاری احتمالاً منشأ عصبی (Neurogenic) داشته و ارتباطی با عمل آنورکتوپلاستی ندارد.^(۱,۲,۳,۴,۵) اگر هیپوپلازی ساکروم مشاهده نشد با ادامه بررسی‌ها، وضعیت عضله اسفنکتر مقعد ارزیابی می‌گردد.^(۱) با استفاده از سونوگرافی Endoanal و MRI، نقشه (Mapping) اسفنکتر مقعد تهیه می‌شود (تصاویر شماره ۱ و ۲).

بی‌اختیاری مدفوع یکی از عوارض وخیم عمل آنورکتوپلاستی در کودکان دچار مقعد بسته، به شمار می‌آید. عدم درمان به موقع این معلولیت، زمینه ساز عوارض ناخوشایند روانی برای بیمار و خانواده او می‌باشد. این عارضه در هر دو نوع High و Low مقعد بسته قابل رویت است.^(۱) برای انتخاب روش جراحی مناسب، بررسی‌های دقیق با استفاده از امکانات پاراکلینیکی ضروری است.^(۲-۵) در

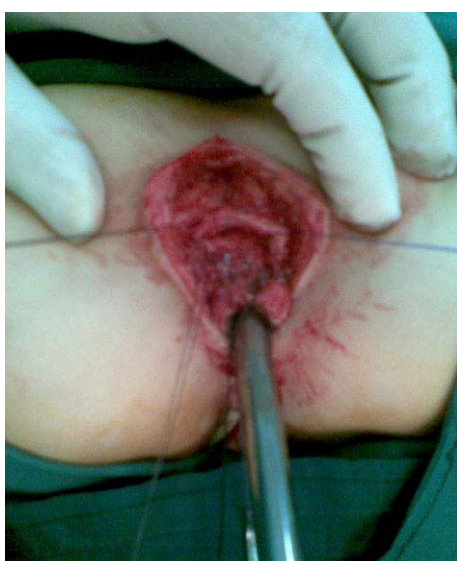دانشیار و فوق تخصص جراحی کودکان، بیمارستان حضرت علی (ع)، بزرگراه شهید مدرس، خیابان ظفر، دانشگاه علوم پزشکی و خدمات بهداشتی-درمانی ایران، تهران، ایران



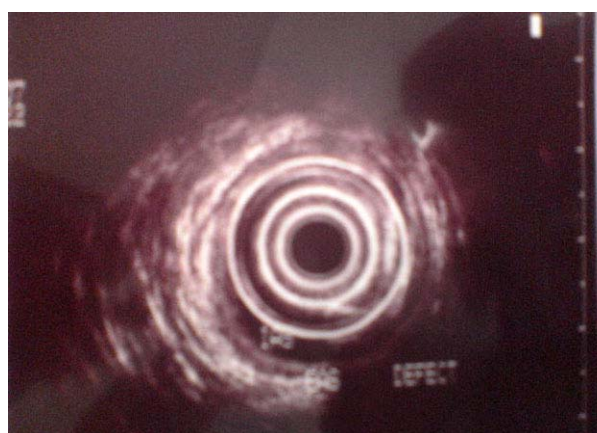تصویر شماره ۳- جابجایی کامل رکتوم



تصویر شماره ۱- اسفنکتر مقعد طبیعی در سونوگرافی اندوانال



تصویر شماره ۴- جابجایی ناقص رکتوم به علت نقص اسفنکتر مقعد



تصویر شماره ۲- جابجایی ناقص رکتوم به علت نقص اسفنکتر مقعد در سونوگرافی اندوانال

درمان جابجایی کامل یا جدا بودن اسفنکتر از آنورکتوم (Complete mislocation) با قرار دادن رکتوم در میان عضله اسفنکتر (Relocation) انجام پذیراست. این روش درمانی برای اولین بار توسط Alberto Pena گزارش شده است.^(۳و۲) در نوع Partial mislocation، درمان بی‌اختیاری با ترمیم عضله اسفنکتر مقعد میسر می‌گردد. تعیبه کلتومی به مدت یک ماه در هر دو حالت توصیه می‌شود.

هدف از این پژوهش بررسی علت بی‌اختیاری مدفوع متعاقب عمل آنورکتوپلاستی، به دلیل جابجایی دهانه مقعد و ارزیابی نتایج درمان جراحی در کودکان مقعد بسته عمل شده می‌باشد.

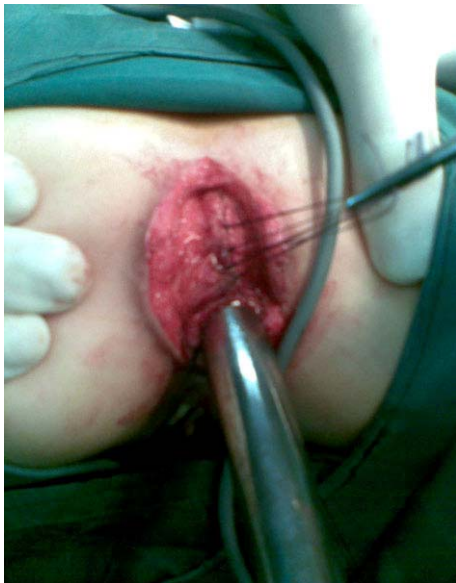جابجایی کامل رکتوم (Complete mislocation) (تصویر شماره ۳) و نقص موضعی عضله اسفنکتر مقعد (Partial mislocation) (تصویر شماره ۴) دو دلیل اصلی در پیدایش بی‌اختیاری مدفوع در کودکان عمل شده برای مقعد بسته می‌باشد. بیماران از لحاظ درجه بندی بی‌اختیاری مدفوع در دو گروه شدید (اول) و متوسط (دوم) توسط مؤلف تقسیم بندی شد. گروه "شدید" به معنی خروج مدفوع به صورت غیر ارادی و مستمر بدون هیچ گونه کنترل می‌باشد. گروه "متوسط" به معنی خروج مدفوع به طور غیر ارادی اما به صورت متناوب به نحوی که در بعضی ساعات بیمار کنترل نسبی مدفوع داشته اما در زمان فعالیت جسمی و ساعات شب، خروج مدفوع به صورت غیر ارادی می‌باشد.

روش کار

این مطالعه به صورت توصیفی و گذشته‌نگر (Retrospective) بوده و روی ۱۱ کودک (۷ پسر و ۴ دختر) با تشخیص بی‌اختیاری مدفوع متعاقب عمل‌های آنورکتوپلاستی برای مقعد بسته از نوع High و با روش نمونه‌گیری در دسترس انجام گرفته است. حداقل سن ۳/۵ سال و بیشترین سن ۱۱ سال با متوسط سن ۴/۵ سال بوده است. ۹ بیمار ملیت ایرانی و ۲ بیمار ملیت عراقی داشتند. سه بیمار توسط جراحان اصلی خود ۴-۳ بار تحت عمل‌های بعدی (آنوپلاستی) جهت درمان بی‌اختیاری قرار گرفته بودند، اما نتیجه‌ای حاصل نشده بود. از لحاظ درجه بندی، ۷ بیمار در گروه شدید و ۴ بیمار در گروه متوسط قرار داشتند. همه بیماران برای انجام فعالیت‌های روزانه و بازی، وابستگی کامل به کهنه یا پوشک داشته و از لحاظ ادراری کنترل کامل داشتند.

بررسی‌های پاراکلینیکی عبارت بود از: (۱) EMG در همه موارد که در ۲ بیمار انقباض عضله اسفنکتر، مقعد را خارج از دهانه رکتوم نشان داد (Complete mislocation). در ۹ مورد دیگر انقباض حلقوی اسفنکتر، مقعد ناقص (Partial mislocation) دیده شد. از این تعداد، نقص (Defect) اسفنکتر، در ۵ مورد در ساعت ۱۲، ۲ مورد در ساعت ۶ و ۱ مورد در ساعت ۳ بوده است. در یک مورد علی‌رغم اینکه EMG انقباض کامل اسفنکتر را نشان داده بود، اما در بررسی‌های بعدی نقص اسفنکتر در ساعت ۹ مشخص گردید. (۲) MRI در پنج مورد انجام و نقص حلقوی عضله اسفنکتر مقعد با EMG تطابق داشت. (۳) سونوگرافی Endoanal در ۳ بیمار انجام و نقص حلقوی عضله اسفنکتر مقعد با EMG و MRI تطابق داشت. (۴) بررسی زیر بیهوشی با Muscle stimulator در ۱۱ بیمار (همه موارد) انجام گرفت. به جزء در یک مورد که EMG نقص حلقوی را نشان نداده بود، بررسی نهایی بقیه موارد با EMG و MRI و سونوگرافی تطابق داشت. در مورد یازدهم نقص

حلقوی در ساعت ۹ دیده شد. معمولاً آخرین بررسی بیماران در زیر بیهوشی با Muscle stimulator (تصویر شماره ۵) بوده و در ۲ مورد اسفنکتر مقعد، خارج از دهانه رکتوم و در کنار آن (Complete mislocation) قرار داشت (تصویر شماره ۳). نقص حلقوی اسفنکتر مقعد در ۵ مورد در ساعت ۱۲ (تصویر شماره ۴)، در ۲ بیمار در ساعت ۱، ۶ مورد در ساعت ۳ و در یک بیمار در ساعت ۹ مشاهده گردید (جدول شماره ۱).



تصویر شماره ۵- جابجایی ناقص رکتوم به علت نقص اسفنکتر مقعد پس از ترمیم

قبل از ترمیم عضلات اسفنکتر در هفت بیمار، کلاستومی سیگموئید تعبیه شد و در ۴ بیمار با تمیز کردن کامل روده (Preparation) بدون کلاستومی ترمیم صورت گرفت. در یک بیمار از گروه دوم، به علت بروز عفونت محل عمل، مجبور به انجام کلاستومی در روز چهارم بعد از عمل شدیم.

در عمل جراحی، پوست مقعد در فاصله ۳ میلی‌متر از مخاط آنورکتوم به صورت حلقوی بریده شد. پس از آزاد کردن آنورکتوم از چسبندگی‌های اطراف، عضله اسفنکتر خارجی نمایان و براساس بررسی پاراکلینیکی قبل از عمل و بررسی مجدد با Muscle stimulator، محل نقص (Defect) مشخص و دو انتها عضله با

(Dimethicone) و آموزش تقویت عضلات اسفنکتر مقعد به روش Biofeedback Therapy. این حالت به حداقل رسید.

بیمار ۱۱ ساله، ۲ سال بعد کاملاً Continent شده بود. بیمار ۶ ساله که به دلیل عمل ناموفق آنورکتوپلاستی دچار بی‌اختیاری شده و متعاقب آن چهار بار توسط جراح خود تحت عمل آنوپلاستی قرار گرفته بود، به علت فیبروزهای شدید ناحیه مقعد، وضعیت بی‌اختیاری نسبت به گاز و آغستگی مدفوع (Soilage) به صورت ۱ تا ۲ بار در هفته باقی ماند. در یک بیمار تنگی مختصر مقعد دیده شد که با دیلاتاسیون‌های مکرر با بوژی هگار به مدت ۳ ماه کاملاً برطرف شد. حداقل زمان پیگیری ۱۰ ماه و حداکثر ۶ سال بوده است.

بحث و نتیجه‌گیری

در اکثر نشریات در مورد بی‌اختیاری مدفوع و Encopresis متعاقب عمل آنورکتوپلاستی مطالب زیادی نوشته شده است.^(۸-۲۵) بی‌اختیاری یک معلولیت رنج‌آور بوده و مشکلات روانی عدیده‌ای برای بیمار و خانواده او ایجاد می‌کند.^(۲۰، ۲۱، ۲۸-۲۵) از آنجایی که علل بی‌اختیاری مدفوع در این گروه از بیماران متفاوت بوده و از اختلال عصبی (Innervation disorders) تا نقص‌های عضلانی کف لگن و اشکالات پریستالتیسم انتهای روده متغیر می‌باشد، لذا بررسی دقیق بیمار اولین قدمی است که پزشک معالج در برنامه‌ریزی درمانی خود باید اتخاذ نماید.^(۱، ۱۰، ۱۳-۱۶ و ۲۴)

پس از اطمینان از اینکه علت بی‌اختیاری مدفوع کودک متعاقب عمل آنورکتوپلاستی ناشی از اختلال عصبی نبوده، می‌توان عضلات کف لگن از جمله اسفنکتر مقعد را مورد ارزیابی قرار داد. برای این منظور از EMG و عکس رادیولوژی ساکروم نیز می‌توان بهره جست. در عکس ساده لگن مشاهده هیپوپلازی ساکروم و Sacral ratio کمتر از ۰/۳۴ به معنی احتمال اختلال در

ویکریل ۳/۰ و ۴/۰ به صورت Overlap دوخته شد. در ۲ مورد علاوه بر اسفنکتر مقعد، عضلات لواتور نیز باز بوده و با نزدیک نمودن آن‌ها (لواتورپلاستی) ترمیم انجام گرفت. پس از ترمیم عضلات اسفنکتر مقعد، انقباض‌ها مجدداً امتحان و از تمامیت حلقوی اسفنکتر اطمینان حاصل شد. در ۲ مورد عضلات اسفنکتر در کنار دهانه رکتوم قرار داشت (تصویر شماره ۳) که با استفاده از استیمولاتور، نقطه مناسب انتخاب و رکتوم در میان آن قرار داده شد. پس از ترمیم عضله اسفنکتر، پوست آنورکتوم با ویکریل ۵/۰ دوخته شد.

جدول شماره ۱- توزیع بیماران به تناسب محل دیفکت اسفنکتر مقعد

نوع جابجایی	محل نقص اسفنکتر	تعداد
Complete mislocation		۲
Partial mislocation	ساعت ۱۲	۵
	ساعت ۳	۱
	ساعت ۶	۲
	ساعت ۹	۱
	Total	۱۱

طول مدت بستری بیماران حداقل ۵ و حداکثر ۱۱ روز بوده است. بیمارانی که کلهستومی نداشتند تا ۳ روز ناشتا (NPO) نگه داشته شدند و تخلیه گاز روده از طریق لوله رکتال مقدور گردید. برای بیمارانی که کلهستومی داشتند، از روز بعد از عمل مایعات از راه دهان شروع شد. پس از اطمینان از بهبودی زخم، در فاصله زمانی ۳ تا ۴ هفته پس از عمل، کلهستومی بسته شد.

یافته‌ها

با فاصله ۳ تا ۴ هفته بعد از عمل به جزء در ۲ مورد، همه بیماران از کنترل ارادی مدفوع برخوردار بودند. دو بیمار ۶ و ۱۱ ساله از عدم کنترل مودی گاز روده به صورت ۲-۳ بار در هفته شاکی بودند که با تجویز داروی Adsorbane برای کاهش گازهای روده

عصب‌گیری می‌باشد.^(۷و۶) ادامه بررسی‌ها با باریم انما بوده و در صورت امکان، انجام دفکوگرام مفید است. وجود قسمت متسع در رکتو - سیگموئید نشان دهنده دو چیز می‌تواند باشد: ۱- بیماری هیروشپرونک و یبوست ناشی از آن که زمینه ساز Soiling است. ۲- Congenital pouch colon که یبوست شدید و مقاوم و متعاقب آن Encopresis ایجاد می‌کند.

برای قطعی نمودن تشخیص از مانومتري و بیوپسی می‌توان کمک گرفت. درمان این دو حالت رزکسیون قسمت‌های متسع انتهای روده و برداشتن روده‌های آگانگلیونییک و هیپوگانگلیونییک در هیروشپرونک است.^(۲۴) در غیر این صورت انجام سونوگرافی Endoanal MRI و EMG جهت بررسی وضعیت و تمامیت عضله اسفنکتر مقعد ضروری است. EMG در اغلب موارد نقص عضله اسفنکتر را آشکار می‌کند.^(۱،۲،۳،۱۶،۱۸،۱۷) وجود نقص در عضله اسفنکتر مقعد و یا جابجایی رکتوم با سونوگرافی Endoanal و MRI قابل تشخیص بوده و با تهیه نقشه (Mapping) اسفنکتر خارجی، می‌توان نقص و جابجایی را مشخص نمود.^(۴)

در بیماران این مقاله اغلب نقص‌های عضله اسفنکتر مقعد متعاقب عمل آنورکتوپلاستی در ساعت ۶ و کمتر در ساعت ۳ و ۹ بوده است. در یک مقاله مشابه نیز همین شیوع مشاهده شده است.^(۲۹) این امر نشان‌دهنده عدم شکل‌گیری دقیق کف لگن (قدامی و خلفی) به هنگام قرار دادن رکتوم در میان دو قسمت جدا شده عضلات Muscle complex در عمل Posterior sagital anorectoplasty بوده است. نقص‌های جانبی (ساعت ۳ و ۹) می‌تواند ناشی از کافی نبودن عضله باشد.^(۳و۲)

بهترین وسیله بررسی و تشخیص نقص عضلانی اسفنکتر مقعد به وسیله دستگاه Muscle stimulator و در زیر بیهوشی می‌باشد که برای اولین بار توسط Alberto Pena ابداع شد. ایشان مطرح‌کننده روش جدید عمل آنورکتوپلاستی خلفی Posterior sagital

anorectoplasty در کودکان می‌باشد.^(۳و۲) با سوزن‌های دستگاه استیمولاتور نقاط مختلف اسفنکتر مقعد تحریک می‌گردد و عدم مشاهده انقباض در هر نقطه، نشان دهنده نقص (Defect) بوده است. باز هم با کمک این دستگاه می‌توان نقشه (Mapping) اسفنکتر مقعد را تهیه نمود.^(۲-۴) در بیماران موضوع این مقاله، از همه روش‌های تشخیصی فوق استفاده شد. پس از اطمینان از نقص حلقوی عضله مقعد که در ۵ مورد به صورت U، در ۲ بیمار به شکل ۸، ۱ مورد به حالت "c" و در آخرین بیمار نقص در ساعت ۹ یعنی اسفنکتر مقعد به شکل "d" بوده است، اقدام به ترمیم (Repair) گردید. در ۲ بیمار انقباض عضله حلقوی مقعد جدا از دهانه مقعد و در کنار آن دیده شد (Complete mislocation) که با قرار دادن رکتوم در میان عضله حلقوی اسفنکتر، درمان بی‌اختیاری میسر گردید.

اگر از آمادگی روده (Preparation) مطمئن باشیم و بتوان بیمار را تا ۴-۳ روز ناشتا (NPO) نگه داشت، می‌توان با استفاده از رکتال تیوب، عمل جراحی را بدون کستومی انجام داد. در غیر این صورت و به خصوص در سنین پایین، عمل جراحی می‌بایست با تعیبه کستومی سیگموئید انجام گیرد.^(۲-۴)

در چهار بیمار، عمل بدون کستومی تحقق یافت و در بقیه ابتدا، کستومی سیگموئید انجام و سپس ترمیم اسفنکتر مقعد صورت گرفت. یکی از چهار بیماری که بدون کستومی عمل شد، به علت عفونت و باز شدن قسمتی از بخیه‌های ناحیه مقعد، ناگزیر تحت عمل کستومی در روز چهارم قرار گرفت.

۹ بیمار، کنترل قابل توجهی بعد از عمل پیدا کردند. کنترل مدفوع در این کودکان شادابی خاصی به زندگی آنان بخشید و از انزوا خارج نمود. در یک کودک ۶ ساله که متعاقب عمل آنورکتوپلاستی برای مقعد بسته، دچار بی‌اختیاری شدید شده بود و چهار بار توسط پزشک معالج خود تحت عمل آنورکتوپلاستی و آنوپلاستی مجدد قرار گرفته بود، به علت فیبروز عضلانی اسفنکتر مقعد،

بیماری مقعد بسته، یک در ۴۰۰۰ تولد زنده مشاهده می‌شود. بیماران تحت عمل جراحی آنورکتوپلاستی قرار می‌گیرند و درصد بسیار کمی از بیماران عمل شده دچار عارضه بی‌اختیاری مدفوع می‌شوند. لذا، علی‌رغم معرفی بیماران از مراکز جراحی اطفال مختلف کشور، تعداد نمونه‌های این پژوهش محدود بوده است. لازم به ذکر است که نویسنده، در این زمینه به جزء در یک مورد موفق به یافتن مقالات مشابه نشده است. در گزارش Alberto Pena از ۲۰۳ مورد بیمار مقعد بسته که نیاز به عمل مجدد پیدا کردند، ۷۶ بیمار از نوع Mislocation بوده که درمان بی‌اختیاری با اصلاح Mislocation صورت گرفته است.^(۲۹)

پس از عمل اصلاحی (Relocation) توسط مؤلف، نتیجه مطلوب حاصل نشد و تا ۴ سال پس از عمل به صورت متناوب از عدم کنترل گاز در مواقع فعالیت، ورزش و حمل اشیاء سنگین و همچنین Soilage شاکلی بود. یک بیمار دیگر که در سن ۱۱ سالگی با سابقه عمل آنورکتوپلاستی برای مقعد بسته و تشخیص بی‌اختیاری شدید ناشی از نقص عضلانی اسفنکتر مقعد در ساعت ۳ و کم‌حجمی مجموعه عضلات کف لگن تحت عمل اصلاح (Repair) اسفنکتر قرار گرفت، ۲ سال پس از عمل از خروج غیرارادی گاز در مواقع فعالیت شکایت داشت و طی آموزش‌هایی که به سبک Biofeedback therapy به هر دو بیمار داده شد، بهبودی قابل توجهی حاصل گردید.

فهرست منابع

- 1- Laboure S, Besson R, Lamblin MD, Debeugny P. Incontinence and costipation after low anorectal malformations in a boy. *Eur J Pediatr Surg*; 2000. 10(1): 23.
- 2- Pena A. *Pediatric Surgery*. 5th ed. Philadelphia: Saunders Company; 2002.p.473-92.
- 3- Pena A, Levit MA. *Pediatric Surgery*. 26th ed. Philadelphia: Mosby Elsevier; 2006.p.1566-88.
- 4-Doughty DB, Jensen LL. *Urinary and Fecal Incontinence*. 1st ed. USA: Mosby Elsevier; 2006.p.457-89.
- 5- Delshad S. The results of ACE procedures in the treatment of fecal incontinence in children. *Journal of Tehran University in Pediatric Disease*; 1997. 7(3-4): 175-85.
- 6- Torre M, Martucciello G, Jasonnice V. Sacral ratio development in anorectal malformations and in normal population. *Pediatr Radiol*; 2004. 3: 858-62.
- 7- Warne SA, Godley ML, Owens CM, Wilcox DT. The validity of sacral ratios to identify sacral abnormalities. *BJU International*; 2003. 91(6): 540-42.
- 8- Malone PS, Ransley PG, Kiely EM. Preliminary report: the antegrade continence enema. *Lancet*; 1999. 17: 1217-18.
- 9- Aksnes G, Diseth TH, Heseth A, Edwin B, Stange M, Aafos G, et al. Appendicostomy for antegrade enema: effects on somatic and psychosocial functioning in children with myelomeningocele. *Pediatrics*; 2002. 109(3): 484-86.
- 10- Hakelius L, Gierup J, Grotte G, Jorulf H. A new treatment of anal incontinence in children: free autogenous muscle transplantation. *J Pediatr Surg*; 1978. 13(1): 77-82.
- 11- Puri P, Nixon HH. Levatorplasty: A secondary operation for fecal incontinence following primary operation for anorectal agenesis. *J Pediatr Surg*; 1976. 11(1): 77-82.
- 12- Yuli C, Jinam ZX. Reconstruction of rectal sphincter by transposition of gluteus muscle for fecal incontinence. *J Pediatr Surg*; 1987. 22(1): 62-64.
- 13- Kottmeier PK. A physiologic approach to the problem of anal incontinence through use of the levator muscle as a sling. *Surgery*; 1966. 60(6): 1262-66.
- 14- Kottmeier PK, Dziadiw R. The complete release of the levator ani sling in fecal incontinence. *J Pediatr Surg*; 1967. 2: 111-17.
- 15- Kiesewtter WB, Jefferies MR. Secondary anorectal surgery for the missed puborectalis muscle. *J Pediatr Surg*; 1981. 16(6): 921-27.
- 16- Kottmeier PK, Velcek DH, Klotz CV, Coren F, Hansbrough F, Price AP. Results of levatorplasty for anal incontinence. *J Pediatr Surg*; 1986. 21(7): 647-50.

- 17- Rintala R, Mildh L, Lindahl H. Fecal continence and quality of life for ault patients with an operated high or intermediate anorectal malformation. *J Pediatr Surg*; 1994. 29(6): 777-80.
- 18- Whitehead WE, Wald a, Norton NJ. Treatment optionns for fecal incontinence. *Dis-Colon Rectum*; 2001. 44(1): 131-42.
- 19- Banighbal B, Davies MR. Antegrade continence ename and its application in africa. *J Pediatr Surg*; 1999. 34(3): 390-91.
- 20- Driver CP, Barrow C, Fishwick J, Gough DC, Bianchi A, Dickson AP. Malone antegrade colonic enema procedure:outcome and lessons of 6 years. *Pediatr Surg Int*; 1998. 13(5-6): 370-72.
- 21- Curry JI, Osborne A, Malone PS. How to achieve a successful malone antegrade continence enema. *J Pediatr Surg*; 1998. 33(1): 138-41.
- 22- Iwai N, Iwai G, Kimura O, Yanagihara J. Is a new biofeedback therapy effective for fecal incontinence in patiens who have anorectal malformations? *J Pediatr Surg*; 1997. 32(11): 1626-29.
- 23- Pfrommer W, Holschneider AM, Loffler N, Schauff B, Ure BM. A new polyurethane anal plug in the treatment of incontinence after anal atresia. *Eur J Pediatr Surg*; 2000. 10(3): 186-90.
- 24- Li L, Yan-xia W, Na W, Jin-zhe Z. Posterior sagittal approach:megasigmoid resection and anal reconstruction for severe constipation and fecal incontinence after anoplasty. *J Pediatr Surg*; 2000. 35(7): 1058-62.
- 25- Bai Y, Yuan Z,Wang W, Zhao Y, Wang H, Wang W. Quality of life for children with fecal inconstruction after surgically corrected anorectal malformation. *J Pediatr Surg*; 2000. 35(3): 462-64.
- 26- Churchill BM, De ugarte DA, Atkinson JB. Left-colon antegrade continence enema(LACE)procedure for fecal incontinence. *Pediatr Surg*; 2003. 38(12): 1778-80.
- 27- Meire DE, Foster E, Guzzetta PC, Coin D. Antegrade continent enema management of chronic fecal incontinence in children. *J Pediatr Surg*; 1998. 33: 1149-52.
- 28- Eire PF, Cives RV, Gago MC. Faecal incontinence in children with spina bifida: the best conservtive treatment. *Spinal cord*; 1998. 36(11): 774-76.
- 29- Levitt MA, Pena A. Outcomes from the correction of anorectal malformations. *Curr Opin Pediatr*; 2005. 17: 394-401.

Treatment of Fecal Incontinence due to Rectal Mislocation in Eleven Pediatric Patients with Imperforate Anus after Anorectoplasty

S. Delshad, MD

Abstract

Background: Fecal incontinence after repair of imperforate anus is one of the major complications of the anorectoplasty surgery in children. Mental and emotional distress of fecal incontinence can be problematic and therefore appropriate surgical management is essential. Rectal mislocation is a common cause of fecal incontinence after anorectoplasty in patients with imperforate anus. Complete mislocation of the rectum is a term used when the rectum is totally displaced from the anal sphincter and partial mislocation is referred mostly to the partial defect of the anal sphincter. Surgical treatment of complete and partial mislocation of the anorectum may lead to fecal continence. The aim of this research was to evaluate the cause of the fecal incontinence and the therapeutic outcome of it in patients operated for imperforate anus and mislocation of the anorectum after anorectoplasty.

Methods: The study was of descriptive and retrospective type. Eleven patients (7 boys, 4 girls) with mean age of 4.5 years who had fecal incontinence after anorectoplasty were evaluated. The diagnosis of fecal incontinence was based on EMG, MRI, and endoanal sonography. The author used muscle stimulator under general anesthesia as a final assessment for drawing sphincter mapping to identify the location of the defect of anal sphincter. Two patients had complete mislocation and 9 had partial mislocation of the sphincter muscle. Four patients had surgical repair without colostomy and 7 underwent repair together with colostomy. In 2 patients with complete mislocation, fecal incontinence was treated with anorectum relocation. Nine patients who had sphincter muscle defect (partial mislocation) underwent sphincter repair.

Results: Out of 11 patients, nine had adequate control of their bowel movement (were continent). Meanwhile two patients (6 and 11 years old) had occasional (2 to 3 times/week) involuntary gas passing (for 8 and 48 months after operation, respectively) which was treated medically with Dimethicone. Biofeedback therapy was also taught to enhance anal-sphincter muscle function. All patients had good social interaction and their behavior showed a high level of self confidence.

Conclusion: Most of sphincter defects occur at 6 and 12 o'clock in lithotomy position. So pediatric surgeons have to operate carefully an anal sphincter repair during anorectoplasty procedure.

Keywords: 1) Fecal incontinence 2) Rectal mislocation 3) Sphincter muscle defect
4) Imperforate anus 5) Anorectoplasty