

گزارش بروز کارسینومای قشر فوق کلیه در ۲ شیرخوار

چکیده

مقدمه: کارسینومای قشر فوق کلیه، تومور بدخیم نادری است که معمولاً در سنین بالا با شیوع مساوی در دو جنس و بیش‌تر با علائم افزایش هورمون تظاهر می‌کند. معرفی بیمار: در این مقاله ۲ شیرخوار دختر ۱۱ ماهه معرفی می‌شوند که با توده شکمی و علائم مردانه شدن، تحت عمل جراحی خروج کلیه و تومور قرار گرفتند. تشخیص نهایی، کارسینوم قشر فوق کلیه با متاستاز به غدد لنفاوی ناحیه‌ای بوده است که با آزمایشات پاراکلینیکی نیز تأیید شدند. نتیجه‌گیری: کارسینوم غده فوق کلیه را باید در تشخیص افتراقی توده شکمی و کلیوی کودکان در نظر داشت.

دکتر میترا مهرآزما I

*دکتر ماندانا دولتی II

کلیدواژه‌ها: ۱- کارسینوما ۲- آدرنال ۳- متاستاز

تاریخ دریافت: ۸۳/۱۲/۹، تاریخ پذیرش: ۸۴/۴/۱

مقدمه

بیمارستان کودکان حضرت علی‌اصغر(ع) مراجعه کردند و هر دو کودک، توده شکمی و علائم افزایش ترشح آندروژنی داشته‌اند که تحت عمل جراحی برداشت کلیه و غده فوق کلیه (radical nephrectomy) قرار گرفتند.

آزمایشات هورمونی و بررسی‌های بافت‌شناسی در هر دو مورد به نفع کارسینوم غده فوق کلیه بوده است. در بررسی انجام شده در بیمارستانی در مونت‌رال کانادا، در عرض مدت ۲۹ سال فقط ۸ مورد کارسینومای غده فوق کلیه در محدوده سنی ۵ ماه تا ۱۱ سال گزارش شده بود.^(۳)

معرفی بیمار

مورد اول، شیرخوار ۱۱ ماهه حاصل زایمان واژینال با وزن هنگام تولد ۳۸۰۰ گرم بود که به علت سرماخوردگی به پزشک مراجعه کرده بود. پزشک در معاینه بیمار متوجه توده

کارسینومای قشر غده فوق کلیه، تومور بدخیم نادری است. میانگین سنی افراد مبتلا، ۵۰ سال و بروز آن در هر دو جنس، یکسان می‌باشد.^(۱) تومورها معمولاً همراه با افزایش ترشح هورمون می‌باشند و اغلب با علائم مردانه شدن (Virilization) و یا دیگر تظاهرات پرکاری غده فوق کلیه تظاهر می‌نمایند.

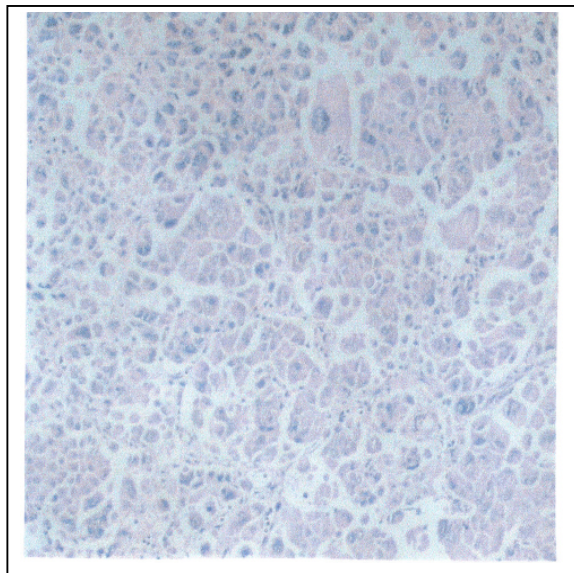
این تومور بسیار بدخیم بوده و هنگام تشخیص اندازه بزرگی دارد، قطر آن گاهی از ۲۰ سانتی‌متر نیز فراتر می‌رود. وزن آن از ۱۰۰ تا ۱۰۰۰ گرم متغیر است. تومور تمایل زیادی به تهاجم به سیاهرگ و متاستاز به گره‌های لنفاوی ناحیه‌ای و اطراف آئورت و همچنین انتشار خونی دور دست به ریه‌ها و دیگر احشا دارد.^(۲)

در این گزارش، ۲ مورد کارسینومای غده فوق کلیه در ۲ شیرخوار دختر ۱۱ ماهه معرفی می‌شوند که به

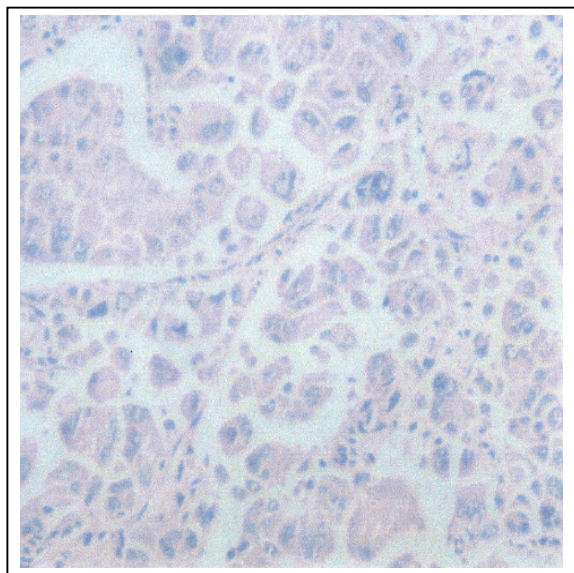
I) استادیار و متخصص پاتولوژی، بیمارستان کودکان حضرت علی‌اصغر(ع)، خیابان وحید دستجردی، دانشگاه علوم پزشکی و خدمات بهداشتی - درمانی ایران، تهران، ایران.

II) دستیار پاتولوژی، دانشگاه علوم پزشکی و خدمات بهداشتی - درمانی ایران، تهران، ایران (*مؤلف مسؤول).

نئوپلاستیک متشکل از سلولهایی با هسته‌های هیپرکروم با حدود نامنظم و پلئومورفیسم شدید و سیتوپلاسم ائوزینوفیل مشاهده شد که به صورت صفحات و دستجات سلولی آرایش یافته بودند. در لابه‌لای نسج نمونه دوم، تعدادی سلول ژانت چند هسته‌ای تومورال وجود داشت (شکل شماره ۱ و ۲).



شکل شماره ۱- نمای میکروسکوپی توده فوق کلیه شیرخوار ۱۱ ماهه (بزرگنمایی $\times 100$)



شکل شماره ۲- نمای میکروسکوپی تومور با هسته‌های هیپرکروم و سلولهای غول‌پیکر (Giant) (بزرگنمایی $\times 400$)

شکمی شده بود. در گرافی‌های ساده انجام شده، کدورت (Haziness) در قسمت فوقانی شکم مشهود بود. در سونوگرافی، توده‌ای به قطر $90 \times 83 \times 77$ میلیمتر با اکوی هتروژن در پل فوقانی کلیه راست، بدون کلسیفیکاسیون با اثر فشاری بر روی سیستم پیلوکالیس مشاهده گردید و برای بیمار، دو تشخیص نوروبلاستوم و ویلمز مطرح شد.

پس از انجام آزمایشات معمول، بیمار با تشخیص‌های فوق، تحت عمل جراحی نفرکتومی توتال راست قرار گرفت. در بررسی پاتولوژیک، سایز کلیه راست و تومور $8 \times 8 \times 14$ سانتی‌متر و قطر تومور به تنهایی $7/5$ سانتی‌متر بوده است. تومور توده‌ای گرد با حدود مشخص و دارای سطح مقطع کرم قهوه‌ای با نواحی خونریزی بود. دو لنف نود از باف دور کلیه جدا شد. بعد از بررسی پاتولوژیک، برای بیمار تشخیص کارسینوم قشر غده فوق کلیه (Adrenal cortical carcinoma) با درگیری لنف نود مجاور مطرح شد که البته در معاینات تکمیلی بعدی پرمویی ناحیه زهار مشاهده گردید.

مورد دوم، دختر بچه ۱۱ ماهه‌ای بود که مادر وی متوجه پرمویی ناحیه ژنیئال و پزشک معالج، متوجه کلیترومگالی در وی شده بود. در سونوگرافی توده بزرگی با اکوی هتروژن و با سایز $50 \times 75 \times 78$ سانتی‌متر گزارش شد که با سی‌تی‌اسکن نیز تایید گردید. در آزمایشات هورمونی، سطح دی‌هیدرواپی‌آندروستن دیون، آلدوسترون و کورتیزول بالا بود. بیمار به علت توده سوپرارنال مورد عمل جراحی نفرکتومی قرار گرفت. سایز کلیه، $4 \times 5 \times 10$ سانتی‌متر و حالب همراه 7 سانتی‌متر بوده است. مجاور کلیه، توده قهوه‌ای رنگ چسبیده به کلیه به ابعاد $6 \times 8 \times 8$ سانتی‌متر وجود داشت که در برش، بافت کرم سفید غیرهموژن مشاهده شد که همراه با نقاط خونریزی بود و به بافت کلیه زیر خود هم تهاجم داشت.

در ضمن، همراه نمونه اصلی، لنف نودهای پارائورتیک هم فرستاده شد که در این مورد نیز تشخیص، کارسینوم قشر غده فوق کلیوی با درگیر غده لنفاوی بوده است. در بررسی ریزینی برشهای تهیه شده از هر دو نمونه، بافت

بحث

همان طور که قبلاً اشاره شد کارسینومای قشر فوق کلیه نادر است. میانگین سنی بروز آن، ۵۰ سالگی است و بندرت در کودکان دیده می‌شود. در حدود نصف بیماران علایم هورمونال دارند. توده فوق کلیه‌ای که در معاینه قابل لمس باشد، کارسینوما است مگر اینکه خلاف آن ثابت شود. در مواردی که تومور شدیداً دچار نکروز شده باشد، تب ایجاد شده و علایم یک بیماری عفونی را تقلید می‌کند.^(۱) فاکتورهای اپیدمیولوژیک همراه آدرنال کورتیکال کارسینوماها نادرند و شامل سندرم‌های لی‌فرانمنی، بکویت‌ویدمن سندرم و هیپرپلازی مادرزادی آدرنال می‌باشد. این تومورها اکثراً از لحاظ هورمونال فعالند. سندرم کوشینگ، ویریلیزاسیون و افزایش ترشح مینرالوکورتیکوئیدها از جمله علایم هورمونال همراهند. فعالیت هورمونال تومور از ۲۶ تا ۹۶٪ متغیر است. البته از روی فعالیت هورمونی تومور، نمی‌توان به بدخیم بودن تومور پی‌برد ولی در برخی مقالات اشاره شد که وجود علایم فمینیزاسیون (feminization) در آقایان دلالت بر بدخیم بودن تومور می‌کند.

۵۰٪ تومورها در یک مطالعه در سمت چپ و ۴۱٪ آنها در سمت راست بوده‌اند. وزن تومور از ۱۰۰ تا ۱۰۰۰ گرم متفاوت است.^(۴) سطح مقطع تومور دارای رنگهای متفاوتی است. نواحی نکروز و خونریزی اغلب وجود دارند. ممکن است تومور کپسول‌دار باشد، اما خود کپسول دارای انفیلتراسیون تومورال است.^(۲) گاهی تومور دچار تغییرات کیستیک می‌شود.^(۱) از لحاظ میکروسکوپی، تمایز سلولی تومورال می‌تواند بسیار متفاوت باشد؛ بعضی بسیار شبیه سلولهای نرمال کورتکس غده فوق کلیه هستند، گاهی بسیار اندیفرانسیه و تمایز نیافته می‌باشند و گاهی شامل سلولهای ژانت با سیتوپلاسم اسیدوفیل و هسته‌های بیزار هیپرکروماتیک هستند. در بعضی موارد ارتشاح سلولها پلی‌مورفونوکلئر در بافت تومورال زیاد است. این سلولها گاهی در استرومای تومور و حتی گاهی در سیتوپلاسم سلولهای ژانت وجود دارند، همچنین از لحاظ

اولترااستراکچرال (Ultrastructural) هم بسیار متغیرند. از نظر مقدار لیپید سیتوپلاسم، لیزوزیم و وجود ساختمان میتوکندری متفاوت هستند. از لحاظ ایمونوهیستوشیمی (immuno Histo chemical=IHC) همیشه برای ویمنتین و گاهی برای کراتین، راکتیو هستند و همیشه برای (Epithelial Membrane Antigen)EMA BV۲/۳ و (Carcino Embryonic Antigen)CEA منفی هستند. آنزیم‌های استرویدی در رنگهای ایمونوهیستوشیمی و هیبریداسیون درجا مثبت هستند.

بعضی موارد با نوروفیلان، سیناپتوفیزین، (Neuron Specific Enolase)NSE، فاکتور رشد انسولینی (Insulin-like Growth Factor=IGF) و فاکتور رشد اپیدرمی (Epidermal Growth Factor=EGF) واکنش می‌دهند.

۲۰٪ تومورها مثبت است. موتاسیون وجود ندارد. مهم‌ترین تشخیص افتراقی آن، آدنوم کورتکس فوق کلیه است. تشخیص موارد خوب تمایز یافته کارسینوما از آدنوم بسیار مشکل است، وزن و سایز تومور می‌تواند کمک کننده باشد، از لحاظ میکروسکوپی تعداد میتوز بویژه آتیپیک بودن آن و تهاجم وریدی (که با عود و متاستاز مشخص می‌شود) می‌تواند کمک کننده باشد. دانشمندی به نام ویس، یافته‌های میکروسکوپی را که می‌تواند به نفع کارسینوما باشد، جمع‌آوری کرده است که شامل گریدهای ۳ تا ۴، میتوز بیش‌تر از ۵ در هر ۵۰ تا (High Power field)HPF، میتوز آتیپیک، کم بودن یا غیاب سلولهای روشن (Clear cell)، پاترن رشد منتشر، نکروز، تهاجم کپسولر و تهاجم واسکولر می‌باشد.

از مهم‌ترین تشخیص‌های افتراقی دیگر، کارسینوم سلول روشن کلیه (clear cell carcinoma) است که به غده فوق کلیه تهاجم کرده است. یافته‌هایی که به نفع (Renal cell carcinoma)RCC هستند، وجود ساختمان گلاند مانند (بویژه اگر شامل RBC باشند) و گلیکوژن سیتوپلاسمیک فراوان است. از لحاظ ایمونوهیستوشیمی، RCC قویاً برای سیتوکراتین، EMA و

گروه خونی لوییس مثبت است. کارسینومای قشر فوق کلیه اغلب به رتروپریتوئن و کلیه متاستاز می‌دهد. متاستاز لنف نود، نادر است اما متاستاز خونی شایع است. شایع‌ترین محل‌های متاستاز، کبد (۶۰٪)، لنف نود ناحیه‌ای (۴۰٪)، ریه (۴۰٪)، پریتوئن، پلور و استخوان می‌باشد.

درمان، اکسیزیون جراحی است. اغلب تومور عود می‌کند، حساسیت آن به رادیولوژی کم است. گاهی شیمی‌درمانی جهت کنترل علائم هورمونال سودمند است. بقای ۵ ساله بیماران، ۳۰-۲۰٪ است.^(۵)

در بیماران مبتلا به کارسینوم فوق کلیه، تست سرکوب دگزامتازون با دوز بالا (هر ۶ ساعت ۲ میلی‌گرم از طریق خوراکی به مدت ۲ روز)، سرکوب نشان نمی‌دهد. بیماران مبتلا به کارسینوم آدرنال معمولاً بر خلاف بیماران دارای آدنوم آدرنال، ۱۷ کتواستروئید بالای ۲۰ میلی‌گرم در ۲۴ ساعت و نشانه‌های ویریلیزاسیون دارند.^(۶)

فهرست منابع

- 1- Rosai J. Ackerman surgical pathology. 8th ed. Philadelphia: mosby; 1996. p. 1020-1022.
- 2- Kumar V, Collins T. Robbins S-Pathology of disease. 6th ed. London: saunders; 1999. p. 1162-1163.
- 3- Stewart JN, Flageole H, Kavan P. Surgical approach to adrenocortical tumors in children. J Pediatr surg 2004; 39(5): 759-63.
- 4- Damjanov I, Linder J. Andersons pathology. 10th ed. Boston: mosby; 1996. p. 2027-2029.
- 5- Henry J. Clinical diagnosis and management by laboratory method. 20th ed. London: Saunders; 2001. p. 321-323.
- 6- Gabrilove JL, Seman AT, Sabet R. Vrilizing adrenal adenoma with studies on the steroid content of the adrenal. Endocr J 1981; 2: 462.

Report of Adrenal Carcinoma in Two Infants

M. Mehrazma, MD^I **M. Dolati, MD*^{II}

Abstract

Background: Adrenal cortical carcinoma is a rare malignant tumor which presents mainly in late adulthood with an equal age distribution. The tumor is usually functionally active.

Case report: The present study reports two 11-month-old female infants with abdominal mass and virilism who underwent radical nephrectomy. The final diagnosis was adrenal cortical carcinoma with regional lymph node metastasis which was confirmed by other paraclinical tests.

Conclusion: Adrenal cortical carcinoma should be considered as a differential diagnosis in pediatric abdominal and renal mass.

Key Words: 1) Carcinoma 2) Adrenal 3) Metastasis

I) Assistant Professor of Pathology. Hazrat Ali-Asghar Children Hospital. Iran University of Medical Sciences and Health Services. Tehran, Iran.

*II) Resident of Pathology. Iran University of Medical Sciences and Health Services. Tehran, Iran. (*Corresponding Author)*