

تعویض مفصل هیپ در بیماران مبتلا به شکستگی گردن فمور پس از عدم موفقیت درمان اولیه آن

چکیده

این مطالعه مقطعی تحلیلی روی ۲۳ بیمار که به علت عدم موفقیت درمان شکستگی گردن فمور تحت عمل جراحی تعویض کامل مفصل هیپ (THA) قرار گرفته بودند، انجام شد. این مطالعه به منظور بررسی تاثیر THA به عنوان یک روش انتخابی برای درمان بیمارانی که دچار شکستگی گردن فمور شده اما درمان اولیه آن‌ها با شکست روبرو شده بود، صورت گرفت. هدف دیگر این بررسی مقایسه میزان موفقیت THA پس از شکست ۲ روش درمانی مختلف شامل تثبیت داخلی شکستگی و همی آرتروپلاستی با یکدیگر بوده است بنابراین بیماران بر اساس روش درمان اولیه به ۲ گروه تقسیم شدند که عبارت بودند از: (۱) بیمارانی که با تعویض سر استخوان ران یا همی آرتروپلاستی (HA) درمان شده بودند (۲) بیمارانی که به روش ثابت کردن داخلی شکستگی (IF) بعد از جا اندازی درمان شده بودند. در هر دو گروه، درد و ناتوانی در هر بیمار قبل و بعد از انجام دادن THA و نیز بین ۲ گروه با یکدیگر مقایسه شد. نتایج به دست آمده نشان داد که درد و ناتوانی بعد از THA به میزان چشمگیری کاهش یافته و مقدار Harris Hip Score (HHS)، به وضوح افزایش می‌یابد، این تغییرات به خصوص برای گروه IF بارزتر بود ($P < 0.05$). عوارضی مانند خون‌ریزی حین عمل یا دررفتگی بعد از عمل در گروه ۱ بیش‌تر از گروه ۲ دیده شد اما به طور کلی میزان بروز عوارض در حد قابل قبول بود. با توجه به نتایج به دست آمده از مطالعه حاضر، می‌توان گفت که تعویض کامل مفصل هیپ یا Total Hip Arthroplasty می‌تواند یک راه مناسب برای کنترل بیمارانی باشد که درمان شکستگی گردن فمور در آن‌ها با موفقیت روبرو نشده است.

*دکتر مسعود نوروزی I
دکتر فرید ستارزاده II

کلیدواژه‌ها: ۱- تعویض کامل مفصل هیپ ۲- شکستگی گردن فمور
۳- تثبیت داخلی شکستگی گردن ران ۴- تعویض سر استخوان ران

مقدمه

با وجود پیشرفت‌های انجام شده در روش‌های درمان این شکستگی‌ها هنوز احساس می‌شود که اصطلاح The Unsolved Fracture را نمی‌توان از این شکستگی‌ها حذف کرد.^(۲)

شیوع شکستگی گردن ران در جوانان به علت زیاد بودن سرعت وسایل نقلیه و شدت تصادفات رو به افزایش است. این حالت در افراد مسن نیز به علت افزایش طول عمر که ناشی از بهبود مراقبت‌های پزشکی است، دیده می‌شود.^(۱)

(I) استادیار جراحی ارتوپدی، بیمارستان هفتم تیر، شهری، دانشگاه علوم پزشکی و خدمات بهداشتی - درمانی ایران، تهران (*مؤلف مسئول)

(II) متخصص جراحی ارتوپدی

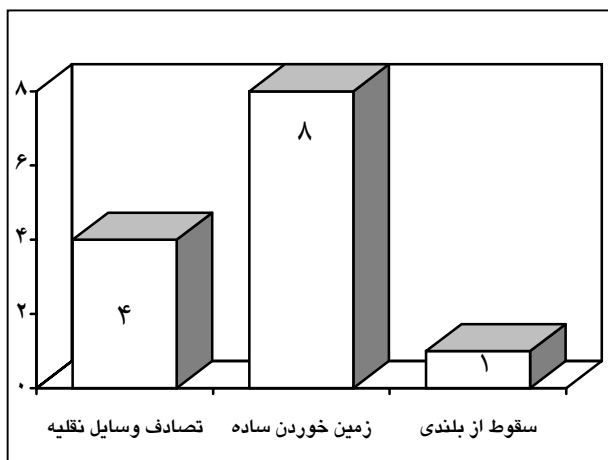
هر بیمار از نظر سن، جنس، نوع شکستگی، میزان فعالیت قبل و بعد از THA، علت تبدیل به THA، نوع THA انجام شده، عوارض بعد از THA، مشکلات تکنیکی حین عمل و خونریزی حین عمل بررسی شد. نتایج بالینی با ثبت (HHS) Harris Hip Score که شامل بررسی از نظر درد، عمل کرد، دامنه حرکت هیپ و ناهنجاری حاصله بود، ارزیابی شدند.^(۷ و ۸) بیماران حداقل به مدت ۴ سال (به طور متوسط ۲ سال) بعد از THA پی‌گیری شدند. در نهایت داده‌ها مورد تجزیه و تحلیل توصیفی قرار گرفت و در آنالیز تحلیلی مقدار P کمتر از ۰/۰۵ معنی‌دار در نظر گرفته شد.

نتایج

سن متوسط بیماران در این مطالعه ۶۱/۴ سال (۳۴-۸۸) بود و بیماران به طور متوسط ۳۱/۲ ماه بعد از عمل جراحی اول نیاز به THA پیدا کرده بودند. در گروه ۱ (HA)، سن متوسط بیماران ۶۷/۷ سال و علت شکستگی در ۱ بیمار سقوط از بلندی، در ۴ بیمار تصادف با وسایل نقلیه و در ۸ بیمار زمین‌خوردگی ساده بود (نمودار شماره ۱).

پروتزهای اولیه در ۱۲ بیمار از نوع Austine Moore و در ۱ مورد از نوع Thompson با سیمان بود.

علت درمان THA در تمام موارد درد و محدودیت حرکتی به علت Aseptic Loosening و فاصله متوسط بین ۲ عمل ۵۱/۵ ماه بود. (تصویر شماره ۱)



نمودار شماره ۱- علت شکستگی در گروه HA

بنابراین درک کامل این شکستگی، روش‌های درمان آن و راه‌های کنترل این عوارض برای یک جراح ارتوپد ضروری است. انتخاب روش درمان شکستگی گردن فمور بر مبنای سن، جنس، وضعیت سلامت عمومی، وجود یا عدم وجود استئوآرتریت، سطح فعالیت قبلی بیمار و از همه مهم‌تر مقدار جابه‌جایی شکستگی استوار است.^(۲)

روش‌های درمان جراحی عبارت است از: ۱) جای‌گزین کردن سر فمور با پروتز (همی آرتروپلاستی) ۲) ثابت کردن شکستگی (بعد از جااندازی باز یا بسته). این روش‌ها هر یک دارای عوارض خاص خود هستند.^(۱-۵)

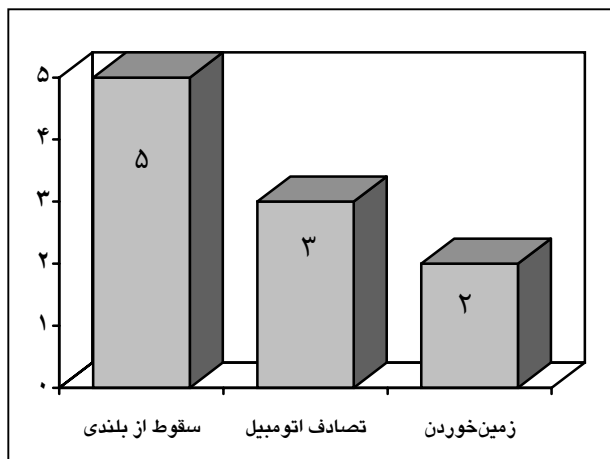
در این مطالعه بیماران که دچار شکستگی گردن فمور بوده و به یکی از این ۲ روش درمان شده بودند اما به علل مختلف هنوز درد و ناتوانی شدید داشتند، با تعویض کامل مفصل هیپ (THA) درمان شدند و نتایج آن شامل بهبود درد و فعالیت، مورد بررسی قرار گرفت و با مرحله قبل از THA و نیز در ۲ گروه با هم مقایسه شد.

اهداف این مطالعه عبارت بود از: ۱- آیا THA می‌تواند درمان مناسبی برای این بیماران باشد یا خیر ۲- نتیجه THA در کدام گروه درمانی رضایت بخش‌تر است.

روش بررسی

در این مطالعه مقطعی تحلیلی که بین سال‌های ۱۳۶۹ تا ۱۳۷۹ انجام شد، ۲۴ بیمار با تشخیص شکستگی گردن فمور که درمان اولیه آن‌ها با موفقیت روبرو نشده بود، تحت عمل جراحی تعویض کامل مفصل هیپ (THA) قرار گرفتند.

از بین بیماران ذکر شده ۱ بیمار که به علت عفونت تحت عمل THA قرار گرفته بود، بعد از تعویض مفصل به طور مجدد دچار عفونت عمقی شد که در نهایت به علت نیاز به خارج کردن پروتز و Resection-Arthroplasty از نوع Girdlestone^(۱)، از مطالعه حذف گردید. از ۲۳ بیمار باقی‌مانده (۱۰ زن و ۱۳ مرد)، ۱۳ مورد (۷ زن و ۶ مرد) با آرتروپلاستی و ۱۰ بیمار (۳ زن و ۷ مرد) با ثابت کردن داخلی شکستگی (IF) بعد از جا اندازی، درمان شده بودند.

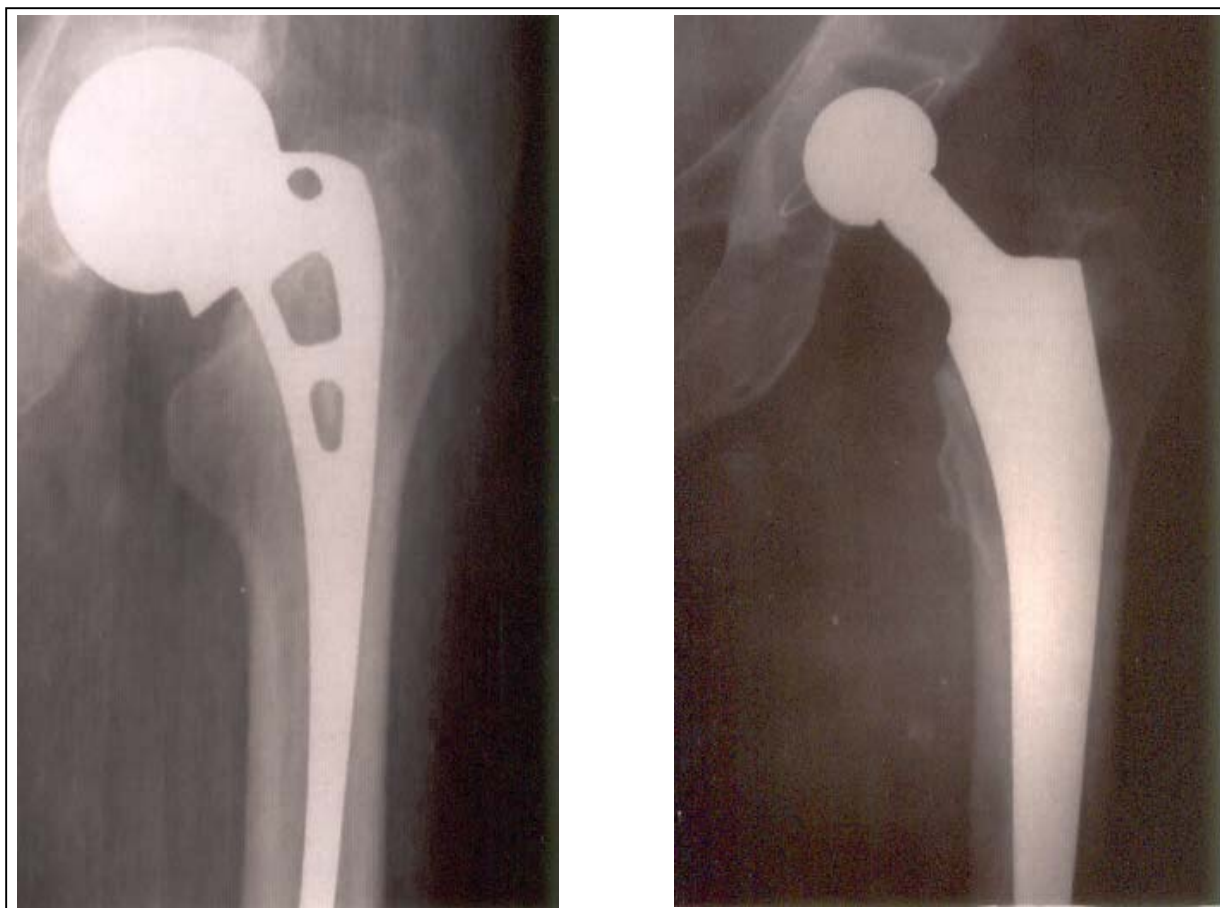


نمودار شماره ۲- علت شکستگی در گروه IF

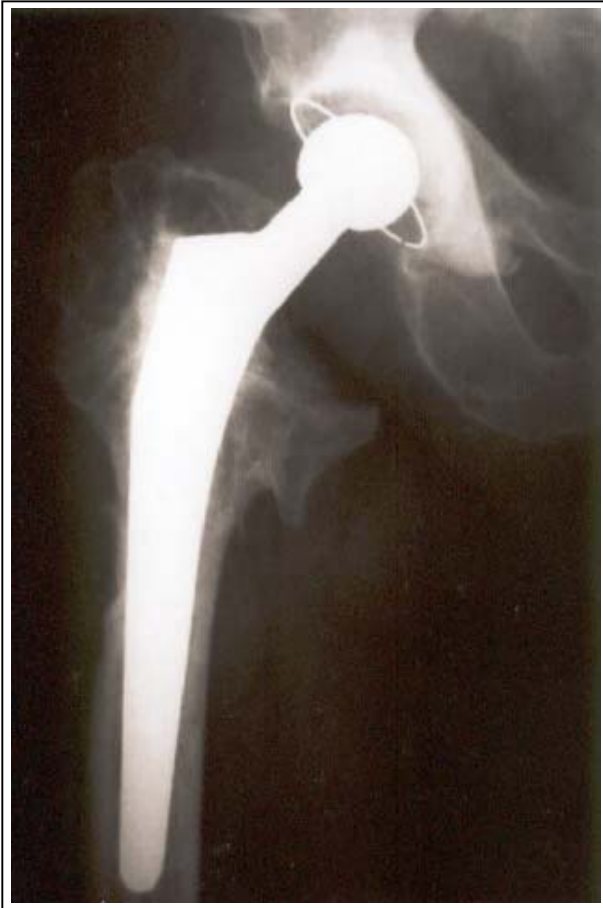در گروه ۲ (IF)، سن متوسط بیماران ۵۵/۱ سال به دست آمد و ۴ بیمار در این گروه سن زیر ۵۰ سال داشتند.

علت شکستگی در ۵ بیمار سقوط از بلندی، در ۳ بیمار تصادف با اتومبیل و در ۲ بیمار زمین خوردگی بود (نمودار شماره ۲). محل شکستگی در ۲ مورد Base of neck، در ۲ مورد Subcapital و در ۶ مورد Transcervical بود. (تصویرهای شماره ۲، ۳ و ۴)

درمان برای این بیماران در ۲ مورد با DHS و در ۸ مورد با Screw صورت گرفت و جابجایی در ۷ بیمار به طور باز و در ۳ بیمار به شکل بسته انجام شده بود.



تصویر شماره ۱- خانم ۶۴ ساله که شکستگی وی با پروتز مور درمان شد اما به تدریج طی ۴ سال به دلیل Subsidence پروتز (به کاهش ارتفاع کالکار توجه شود) دچار درد و ناتوانی شدید گردید و ۷ سال پس از درمان با THA، HHS وی ۸۹ است.



تصویر شماره ۳- چهار سال پس از درمان با THA نتیجه HHS وی ۹۲ شده است.

زمان عمل به طور متوسط ۱ ساعت و ۴۵ دقیقه و مدت بستری در بیمارستان به طور متوسط ۹ روز بود. عوارض ایجاد شده به ۲ گروه تقسیم شدند که عبارت بودند از:

الف - عوارض حین عمل: (۱) خونریزی؛ میزان خونریزی در بیمارانی که شکستگی با درمان ناموفق داشتند در حد طبیعی بود اما در مورد گروه HA به طور متوسط بیش از گروه دیگر بود.

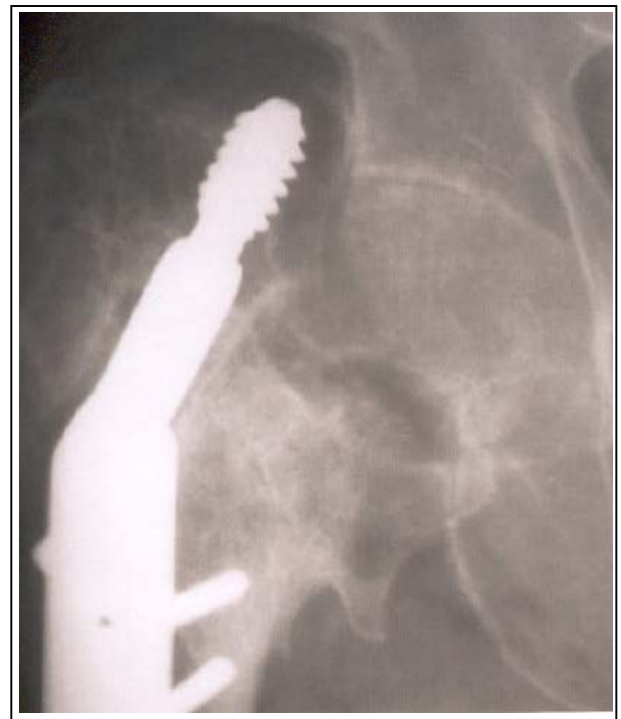
(۲) شکستگی تنه استخوان ران: در طی عمل در هیچ گروهی دیده نشد اما ۲ مورد شکستگی تروکانتر بزرگ در زمان خارج کردن پروتز مور اتفاق افتاد که با تکنیک Tension Band Wiring درمان گردید و مشکلی ایجاد نشد.

علت انتخاب درمان THA در ۳ مورد عفونت (ابتدا Girdle Stone Resection انجام شد و پس از کنترل عفونت، THA صورت گرفت) و در ۷ بیمار نیز Hardware Failure بود که موجب بروز درد و ناتوانی شدید شده بود. فاصله متوسط بین ۲ عمل، ۱۱ ماه بوده است.

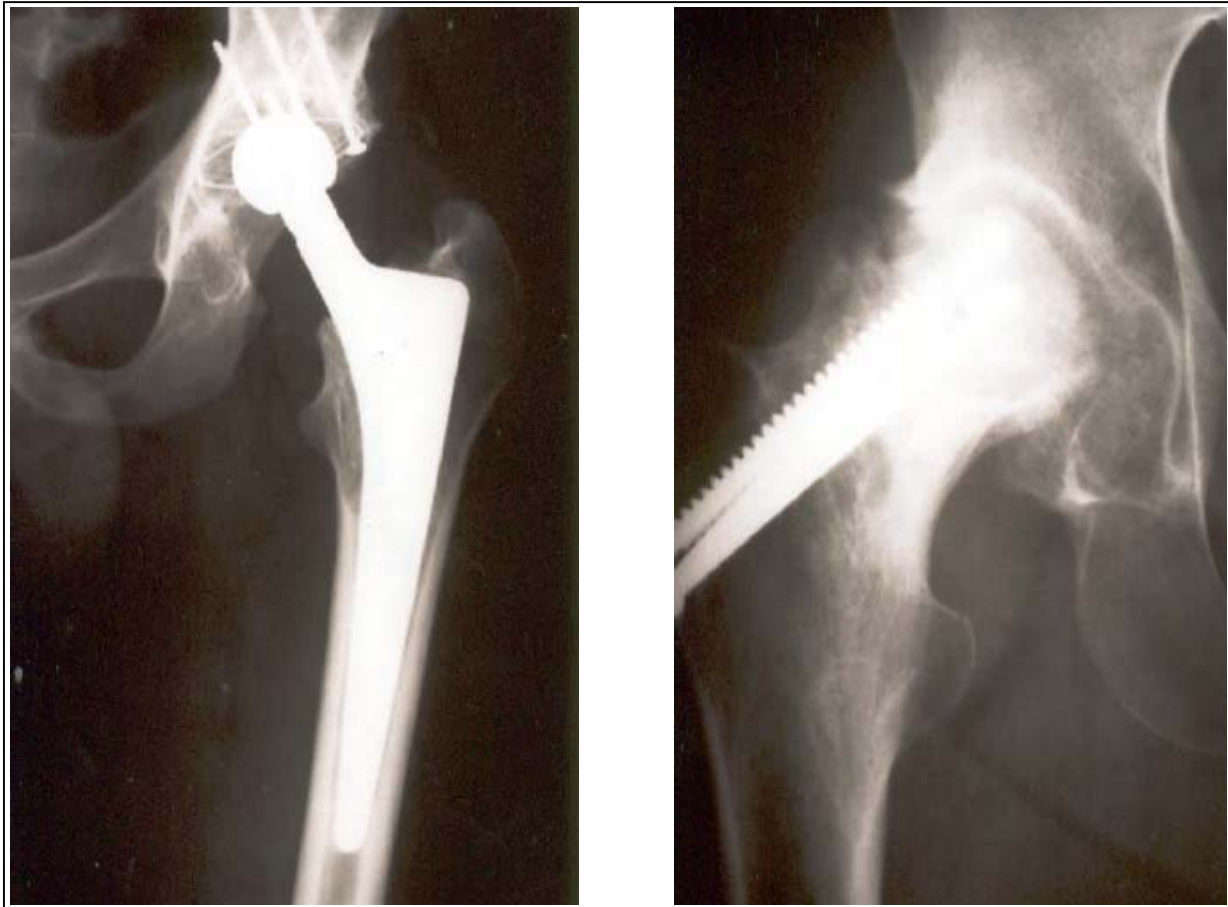در تمام بیماران جهت انجام دادن THA از اپروج مستقیم لترال هاردینگ استفاده شد و در هیچ موردی نیاز به استئوتومی تروکانتر بزرگ نبود.

برای تمام بیماران نیم ساعت قبل از عمل آنتی بیوتیک وریدی (کفلین) شروع شد و به طور متوسط تا ۱ هفته ادامه یافت.

برای تمام بیماران اقدامات لازم جهت پیشگیری از ترومبوآمبولی شب قبل از عمل شروع شد و به طور متوسط به مدت ۱۰ روز ادامه یافت.



تصویر شماره ۲- مرد ۶۶ ساله، با شکستگی Base of neck که توسط DHS درمان شد اما به علت Failure آن دچار درد و ناتوانی شدید گردید و ۴ سال پس از درمان با THA، HHS وی ۹۲ است.



تصویر شماره ۴- مرد ۳۷ ساله‌ای که ۱۸ ماه پس از درمان شکستگی گردن فمور توسط جالاندازی و ثابت کردن با ۳ پیچ، دچار AVN و تخریب سر فمور و استابولوم شده بود، ۵ سال پس از درمان با THA، HHS وی ۹۹ است.

سیمان (Cemented) بود. Harris Hip Score قبل از عمل به طور متوسط ۳۵ (در گروه IF پایین‌تر از گروه HA) بوده است.

این مقدار بعد از عمل به طور متوسط به ۸۰/۴ رسید (گروه IF = ۸۵/۶ و گروه HA = ۷۶/۵) (جدول‌های شماره ۱ و ۲).

به طور کلی مقادیر HHS توزیع طبیعی داشت (KS Pvalue = ۰/۹۳۶) و اختلاف مشاهده شده بین HHS ۲ گروه از نظر آماری معنی‌دار بود (T test $P < ۰/۰۵$).

ب - عوارض بعد از عمل: (۱) دررفتگی: در ۲ مورد از بیماران گروه ۱ مشاهده گردید (بیماران شماره ۴ و ۵ جدول شماره ۱) که تحت بیهوشی عمومی جالاندازی شد و به طور مجدد رخ نداد.

(۲) عفونت سطحی زخم: در ۱ بیمار از گروه ۲ (IF) دیده شد که با آنتی‌بیوتیک کنترل و درمان گردید.

اختلاف طول اندام و حوادث ترومبوآمبولیک در هیچ بیماری دیده نشد.

نوع THA در ۵ بیمار گروه ۲ (IF) از نوع بدون سیمان (Cementless) و در ۱۸ بیمار دیگر از نوع با

جدول شماره ۱- بیماران گروه اول که با همی آرتروپلاستی (H.A.) درمان شده بودند

شماره بیمار	جنس	سن	نوع وسیله به کار رفته	فاصله بین ۲ عمل (ماه)	علت عمل مجدد	Harris Hip Score	نوع THA
۱	F	۷۶	مور	۶۰	درد و ناتوانی	۸۸	Cemented
۲	F	۶۰	مور	۶۰	درد و ناتوانی	۸۵	Cemented
۳	F	۵۷	مور	۸۴	درد و ناتوانی	۶۲	Cemented
۴	F	۷۰	مور	۱۰	درد و ناتوانی	۷۰	Cemented
۵	F	۷۰	مور	۷۲	درد و ناتوانی	۷۵	Cemented
۶	F	۶۰	مور	۶۰	درد و ناتوانی	۷۰	Cemented
۷	F	۶۷	مور	۲۴	درد و ناتوانی	۷۰	Cemented
۸	M	۵۹	مور	۷۲	درد و ناتوانی	۹۶	Cemented
۹	M	۷۶	مور	۱۲۰	درد و ناتوانی	۷۶	Cemented
۱۰	M	۶۲	مور	۲۴	درد و ناتوانی	۷۷	Cemented
۱۱	M	۷۱	مور	۲۴	درد و ناتوانی	۷۱	Cemented
۱۲	M	۸۸	مور	۳۶	درد و ناتوانی	۸۵	Cemented
۱۳	M	۶۵	تامپسون	۲۴	درد و ناتوانی	۷۰	Cemented

متوسط سن ۶۷/۷ سال، متوسط فاصله بین ۲ عمل ۵۶/۵ ماه، متوسط HHS ۷۶/۵.

جدول شماره ۲- بیماران گروه دوم که با ثابت کردن داخلی (IF) درمان شده بودند

شماره بیمار	جنس	بیمار	نوع پروتز اولیه	فاصله بین ۲ عمل (ماه)	علت عمل مجدد	Harris Hip Score	نوع THA
۱	F	۵۲	Canulated Screw	۹	عفونت	۸۷	Cemented
۲	F	۶۲	DHS	۹	Hardware	۹۶	Cemented
۳	F	۵۶	Canulated Screw	۸	Hardware	۸۲	Cementless
۴	M	۴۲	Canulated Screw	۸	AVN	۹۹	Cementless
۵	M	۴۸	Canulated Screw	۱۱	AVN	۸۰	Cemented
۶	M	۴۷	Canulated Screw	۱۸	عفونت	۸۰	Cemented
۷	M	۶۲	DHS	۱۸	Fail	۷۵	Cemented
۸	M	۳۴	Canulated Screw	۱۲	عفونت	۹۹	Cementless
۹	M	۷۳	Canulated Screw	۷	Fail	۷۳	Cementless
۱۰	M	۷۵	Canulated Screw	۱۰	Fail	۸۵	Cementless
*	M	۴۲	Canulated Screw	۲۴	عفونت	-	Girdle Stone

متوسط سن ۵۵/۱ سال، متوسط فاصله بین ۲ عمل ۱۱ ماه، متوسط HHS ۸۵/۶.

بحث

برخی از مولفان توصیه شده است. به عنوان مثال در مطالعه‌ای که روی ۱۲۶ مورد THA در بیماران با شکستگی حاد گردن فمور، در بیماران ۳۹ تا ۸۹ ساله با پی‌گیری حداقل ۱۰/۱ سال توسط آقای Brain^(۹) انجام شد، احتمال بقا (Survival پروتز) بدون Revision طی ۵ سال ۹۵٪، طی ۱۰ سال ۹۴٪، طی ۱۵ سال ۸۹٪ و طی ۲۰ سال ۸۴٪ بود (confidence interval=۹۵٪). از این میان ۹۹٪

درمان شکستگی‌های گردن فمور هنوز یکی از مسایل حل نشده ارتوپدی بوده و عوارض زیادی^(۲،۱) را به دنبال دارد. جست و جوی راهی برای مقابله با عوارض این درمان‌ها هدف بسیاری از مطالعات بوده است. در حال حاضر در موارد خاص، حتی تعویض اولیه مفصل هیپ برای شکستگی گردن فمور در همان مرحله حاد توسط

3- M.J. Parker., R.J.Khan. Hemiarthroplasty Vs internal fixation for displaced intracapsular hip fractures in the elderly: A randomized trial of 445 patients. J.B.J.S 2002; 84-B: 1150-5.

4- J.C.McKinley. Treatment of displaced intracapsular hip fractures with total hip arthroplasty. J.B.J.S 1974; 84-A: 2010-5.

5- Mark B. Coventry. Treatment of fracture & dislocation of the hip by total hip arthroplasty. J.B.J.S 1974; 56-A: 1128-31.

6- Zabihi T. Kohanim, M. Amir Jahed. Modified Girdlestone operation in the treatment of complications of femoral neck fracture. J.B.J.S 1973, 55-A: 129-31.

7- William H. Harris. Traumatic arthritis of hip after dislocation & Acetabular fracture: treatment by mold arthroplasty. J.B.J.S 1969; 51-A: 737-53.

8- Jeremy Holtzman. Effects of baseline functional status and pain on outcome of total hip arthroplasty. J.B.J.S 2002; 84-A: 1942-8.

9- Brian P., H. Lee. Total hip arthroplasty for the treatment of an acute fracture of the femoral neck. J.B.J.S 2002; 68-A: 186-200.

10- Mohit Bhandari. Internal fixation compared with arthroplasty for displaced fractures of the femoral neck. J.B.J.S 2002; 70-B: 22-7.

11- Mahlhoff T, Tolluos h.S. Total hip arthroplasty following failed fixation of hip fractures. Clinical Orthop 1991; 269: 32-7.

12- Tabesh I. Total hip arthroplasty for complications of proximal femoral fractures. Journal of Orthop. Trauma 1997; 11: 166-9.

13- Nilson LT. Function after primary hemiarthroplasty in femoral neck fractures. J. Arthroplasty 1994; 99: 369-74.

14- Quinata JM. Evaluation of explicit criteria for total hip joint replacement. J. Clin. Epidemio 2000; 55: 1200-8.

بدون درد بوده یا درد خفیف داشتند و ۶۹٪ آن‌ها عمل‌کرد قبل از حادثه را حفظ کرده یا به طور مجدد به دست آورده بودند اما از سوی دیگر انجام شدن THA به طور اولیة در افراد مسن با شکستگی گردن فمور همراه با عوارض بالاتری گزارش شده است. با وجود این نتایج بالینی به دست آمده در دراز مدت خوب بوده است. در مطالعه حاضر، THA بعد از شکست درمان FNFX نیز با عوارض بیش‌تری نسبت به THA به علل دیگر همراه بوده است اما نتایج بالینی باز هم در دراز مدت خوب بود. در مطالعه دیگری که به منظور مقایسه IF و HA در درمان شکستگی گردن فمور، صورت گرفت، مشاهده گردید که همی‌آرتروپلاستی خطر نیاز به جراحی مجدد را کاهش می‌دهد.^(۱۰) عوارض ایجاد شده به دنبال همی‌آرتروپلاستی یا ثابت کردن شکستگی فمور بسیار ناتوان کننده هستند اما غیرقابل درمان نمی‌باشند. تعویض مفصل هیپ به طور کامل (THA) راهی مناسب جهت بهبود کیفیت زندگی و بازگرداندن بیمار به فعالیت‌های قبلی (حداقل به طور نسبی) و نیز حفظ طول عمر طبیعی به علت بازگرداندن حرکت به بیمار می‌باشد.^(۱۱-۱۴) HHS قبل از عمل در بیماران به طور متوسط ۳۵ بود اما پس از عمل به طور متوسط به ۸۰/۴ رسید که بسیار قابل توجه می‌باشد. این افزایش برای گروه IF بیش از گروه HA مشاهده شد. THA در این بیماران تاثیر قابل توجهی در ارتقای کیفیت زندگی و عمل‌کرد بیمار دارد و به نظر می‌رسد راه مناسبی در کنترل عوارض حاصل از شکست درمان Femoral Neck Fracture باشد. همچنین همان طور که مشاهده می‌شود نتایج حاصل از درمان در گروه IF بهتر می‌باشد بنابراین در رویکرد درمانی، در صورت شکست IF بهتر است به کاربرد THA توجه بیش‌تری معطوف گردد.

منابع

1- Rockwood & Green. Fractures in adults, 4th ed. Texas: Lippincott-Raven comp; 2001. P. 1456.

2- Terry Canale. Campbells Oper. Orthop. 9th ed. Philadelphia: Mosby comp; 1998. P. 1932.

Total Hip Replacement for Patients with Femoral Neck Fracture after Unsuccessful Primary Treatment

^I
***M. Noroozi, MD**

^{II}
F. Sattarzadeh, MD

Abstract

This cross-sectional study was carried out on 23 patients who underwent total hip arthroplasty (THA) following unsuccessful treatment of femoral neck fracture. The goal of the present study was to determine the results of THA as a therapeutic choice for patients with failed treatment of femoral neck fracture and to compare the results of THA in two groups of treated patients with two different techniques: internal fixation of fracture and hemiarthroplasty (HA). Therefore, patients were divided into two groups depending on the treatment they had originally received: those treated by hemiarthroplasty and those who were treated by internal fixation of fracture (IF). In both groups the pain and disability were compared before and after the operation and the results were compared across the two groups. The obtained results showed that pain and disability were remarkably reduced and Harris Hip Score (HHS) remarkably improved, especially in the second group ($P < 0.05$). Complications like bleeding during the operation or dislocation after the operation were more numerous in group 2, but on the whole their incidence was at an acceptable level. It is believed that THA can be a suitable option in managing the patients in whom the treatment of the femoral neck fracture is failed.

Key Words: 1) Total Hip Arthroplasty 2) Femoral Neck Fracture
3) Internal Fixation of Fracture (IF)
4) Hemiarthroplasty (HA)

This article has been presented in Orthopedics Association Congress (2003).

I) Assistant Professor of Orthopedics. Haftom-e-Tir Hospital. Iran University of Medical Sciences and Health Services. Tehran, Iran (*Corresponding Author)

II) Orthopedist