

گزارش دو مورد آرتريت سلی مفصل شانه با تابلوهای بالینی متفاوت

چکیده

در این مقاله دو مورد آرتريت سلی مفصل شانه (گلنوهومرال) با تظاهرات بالینی متفاوت معرفی می‌شود. مورد اول کارگر جوان ۳۲ ساله با درد و فلج کاذب شانه بود و مورد دوم پیرمرد مهاجر افغانی ۷۰ ساله‌ای بود که با آبسه سرد و بزرگ در ناحیه فوقانی بازوی راست که در مسیر سر بلند عضله دو سر بازویی امتداد داشت مراجعه کرده بود.

I *دکتر مجید عیوض ضیائی

II دکتر ابراهیم امیری

کلیدواژه‌ها: ۱- آرتريت سلی ۲- آلوگرافت استئوآرتیکولار ۳- حامل خشک

مقدمه

میزان ابتلا به بیماری سل در دهه‌های اخیر کاهش پیدا کرده است (۱ و ۲) که واکسیناسیون BCG بر علیه این بیماری عامل مهمی در این زمینه بوده است.

آرتريت سلی شانه بیماری است که در بالغین بسیار نادر می‌باشد (۱، ۲ و ۳).

در سال ۱۹۸۶ دوازده مورد آرتريت سلی شانه از میان ۷۴ مورد آرتريت عفونی توسط آقای مارتینی (Martini) گزارش شد (۱).

در سال ۱۹۸۰ سیلوا (silva) میزان شیوع سل مفصل شانه را ۱/۵٪ و همکارانش آرتريت سلی شانه را ۳٪ در سال ۱۹۸۲ گزارش کردند و سرانجام شان موگا آدارام در سال ۱۹۸۳ این میزان را ۱٪ گزارش نمود.

معرفی بیمار

مورد اول: بیمار جوان ۳۲ ساله‌ای بود که با درد تدریجی شانه راست که از حدود ۳ سال قبل و بدون سابقه تروما شروع شده بود به این مرکز مراجعه کرده بود.

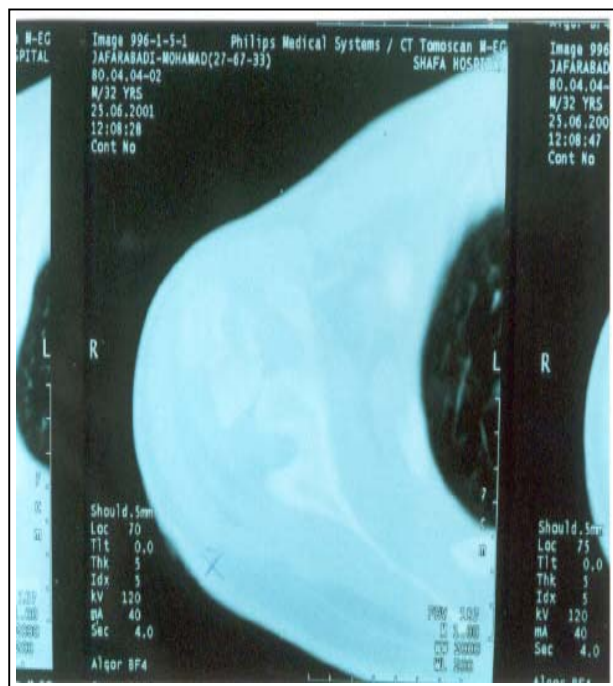
بیمار درد مداوم و منتشر در اطراف شانه داشت که در استراحت و فعالیت نیز درد وجود داشت.

در طول این مدت غیر از داروهای ضد درد غیر استروئیدی که جهت تسکین درد مصرف می‌کرد هیچ نوع پیگیری یا اقدام تشخیصی برای بیمار صورت نگرفته بود.

در معاینه حرکات اکتیو و پاسیو شانه محدود و دردناک و دارای حساسیت موضعی در قسمت فوقانی بازو بود. پوست ناحیه طبیعی اما آتروفی نسبی

(I) استادیار گروه ارتوپدی، بیمارستان شفاپایان، خیابان مجاهدین اسلام، دانشگاه علوم پزشکی و خدمات بهداشتی - درمانی ایران، تهران (*مؤلف مسئول).

(II) دستیار ارتوپدی، بیمارستان شفاپایان، خیابان مجاهدین اسلام، دانشگاه علوم پزشکی و خدمات بهداشتی - درمانی ایران، تهران.



تصویر شماره ۲- CT اسکن شانه (مورد اول) ضایعات تخریبی و وسیع در سر استخوان بازو

با شک به عفونت در درجه اول و ضایعات تومورال و نکروز آسپتیک در درجه دوم، اقدام به عمل جراحی برای کورتاژ و بیوپسی شد که در حین عمل ضایعه تخریبی وسیع سرهمروس همراه با تخریب نسبی غضروف مفصلی مشاهده گردید طی عمل سینوکتومی و کورتاژ کامل ضایعه انجام شد و نمونه‌های به دست آمده برای کشت و آسیب‌شناسی ارسال گردید و قسمت از بین رفته پروکسیمال همروس با آلوگرافت استئوآرتیکولار (از منشا سرفمور) جایگزین و با چند پیچ در محل محکم شد.

نمونه‌های بیوپسی از نظر کشت معمولی منفی اما از نظر میکوباکتریوم توبرکولوزیس مثبت گزارش گردید.

در بررسی هیستوپاتولوژیک نیز با مشاهده سینوویوم التهابی که انفیلتراسیون وسیع سلولهای لنفوسیت و هیستیتوسیت‌های اپی‌تلیوید همراه با سلولهای درشت چند هسته‌ای (Langhans multinucleated giant cells) توام

عضلات اطراف شانه نسبت به طرف مقابل قابل مشاهده بود.

همچنین در معاینه فلکسیون قدامی شانه ۴۰- درجه اداکسیون ۵۰ درجه - اداکسیون ۲۰ درجه - چرخش خارجی ۱۵ درجه - و چرخش داخلی ۲۰ درجه به دست آمد.

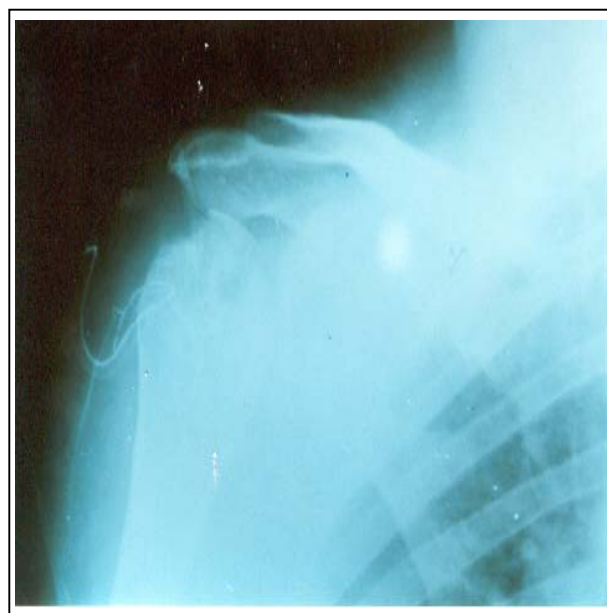در رادیوگرافی‌های انجام شده از شانه راست ضایعات تخریبی متعدد در قسمت فوقانی استخوان بازو همراه با گرفتاری وسیع سطوح مفصلی شانه مشاهده گردید (شکل شماره ۱).

اما واکنش پریوستی و اسکروز ساب آکرومیال وجود نداشت که یافته‌های فوق در سی‌تی‌اسکن بیمار نیز تأیید شد (شکل شماره ۲).

مطالعات الکترومیوگرافیک (EMG، NCV) طبیعی بودند و در آرتروگرافی نکته غیرطبیعی وجود نداشت.

در آزمایش‌های اولیه: CRP+۲، ESR=۲۰، SGOT=۴۹ (۵-۴۰)، SGPT=۵۵ (۵-۴۰)، WBC=۱۰/۵۰۰ (پولی: ۶۴ لنفوسیت: ۴۳).

PPD+=۱۹ میلی‌متر وجود داشت و سایر آزمایش‌ها طبیعی بودند.



تصویر شماره ۱- رادیوگرافی شانه ضایعات وسیع تخریبی و استئوپوروزیس در سر استخوان بازو (مورد اول)

رادیوگرافی انجام شده، ضایعه تخریبی وسیع در سر هومروس توام با گرفتاری سطوح مفصلی گلنوهومرال مشاهده گردید (شکل شماره ۳).

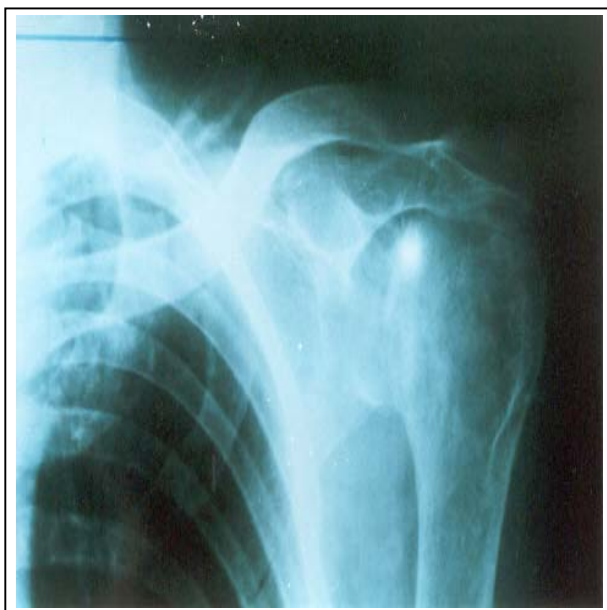سی‌تی‌اسکن نیز یافته‌های فوق را همراه با افیوژن وسیع مفصل تأیید کرد (شکل شماره ۴).

در آزمایش‌های انجام شده $ESR=35$ ، $PPD+$ ، $WBC=1500$ (پولی ۷۵ لنفوسیت ۲۵) وجود داشت.

برای رسیدن به تشخیص قطعی اقدام به آسپیراسین مایع مفصلی شد که کشت معمولی آن منفی بود اما کشت مایع مفصلی از نظر مایکوباکتریوم توبرکولوزیس مثبت گزارش شد.

با مثبت شدن کشت سل و قطعی شدن تشخیص آرتریت سلی شانه، بیمار تحت درمان با داروهای ضد سل قرار گرفت.

در ۲ ماه اول بیمار داروهای ایزونیاژید ۳۰۰ میلی‌گرم در روز، ریفامپین ۶۰ میلی‌گرم در روز، اتامبوتول ۸۰۰ میلی‌گرم در روز و پیرازینامید ۱۵۰۰ میلی‌گرم در روز دریافت کرد. سپس درمان با دو داروی ایزونیاژید و ریفامپین با دوزهای ذکر شده تا کامل شدن دوره درمانی (حداقل به مدت ۹ ماه) ادامه یافت.



تصویر شماره ۳- رادیوگرافی شانه: ضایعات تخریبی و کیست در ناحیه متافیز بازو همراه با استئوپوروزیس مشاهده می‌شود (مورد دوم)

با کانونهای نکروز کازنوز را گزارش کرد تشخیص توبرکولوزیس شانه قطعی شد.

با قطعی شدن تشخیص، بیمار تحت درمان دارویی ضد سل قرار گرفت. که ۲ ماه اول درمان با ایزونیاژید ۳۰۰ میلی‌گرم در روز، ریفامپین ۶۰۰ میلی‌گرم در روز اتامبوتول ۸۰۰ میلی‌گرم در روز و پیرازینامید ۱۵۰۰ میلی‌گرم در روز انجام شد و سپس ادامه درمان با دو داروی ایزونیاژید و ریفامپین بمدت حداقل ۹ ماه صورت گرفت.

در پیگیری، درد شانه بیمار کاملاً از بین رفته بود و با انجام فیزیوتراپی شانه در پیگیری ۹ ماهه پس از عمل جراحی، دامنه حرکتی فلکسیون فعال قدامی ۹۰ درجه، ابداکسیون ۹۰ درجه، چرخش خارجی ۴۰ درجه و چرخش داخلی ۴۰ درجه به دست آمد.

مورد دوم: مرد ۷۰ ساله‌ای بود که با سابقه درد و تورم تدریجی شانه راست از حدود ۲ سال قبل، بدون سابقه تروما به کلینیک شانه مراجعه کرده بود. درد شانه بیمار از ابتدا با تورم مختصر شانه راست همراه بود و بتدریج بیشتر شده بود درد در موقع استراحت وجود داشت و با حرکات شانه تشدید می‌شد.

بیمار از داروهای مسکن جهت کاهش درد استفاده می‌کرد و طی مراجعه به پزشک در دو سال گذشته هیچ اقدام تشخیصی و درمانی قطعی برای بیمار صورت نگرفته بود.

در شرح حال بیمار سابقه بیماریهای قبلی یا سرفه، عرق شبانه، کاهش وزن و اشتها وجود نداشت.

در معاینه، تورم منتشر و بزرگی در مسیر تاندون دو سر بازویی با قوام نرم و موج مشاهده شد.

در لمس، شانه کاملاً حساس بود و پوست ناحیه مشکل خاصی نداشت، محدودیت دامنه حرکات اکتیو و پاسیو شانه وجود داشت.

آتروفی عضلات اطراف مفصل شانه (با وجود تورم مفصلی) نسبت به طرف مقابل مشخص بود و در

تظاهرات کلینیکی به صورت درد شانه و از بین رفتن عملکرد مفصل می‌باشد (۷-۵) در دو مورد گزارش شده در این مطالعه که با انجام کشت بافتی و کشت مایع سینوویوم تشخیص داده شدند، راه رسیدن به تشخیص قطعی در مورد اول بیوپسی باز و در مورد دوم اسپیراسیون سوزنی از آبسه سرد بود.

در مورد بیمار اول که کارگر جوان با سل نوع خشک بود آرتروگرام شانه کمک کننده نبود.

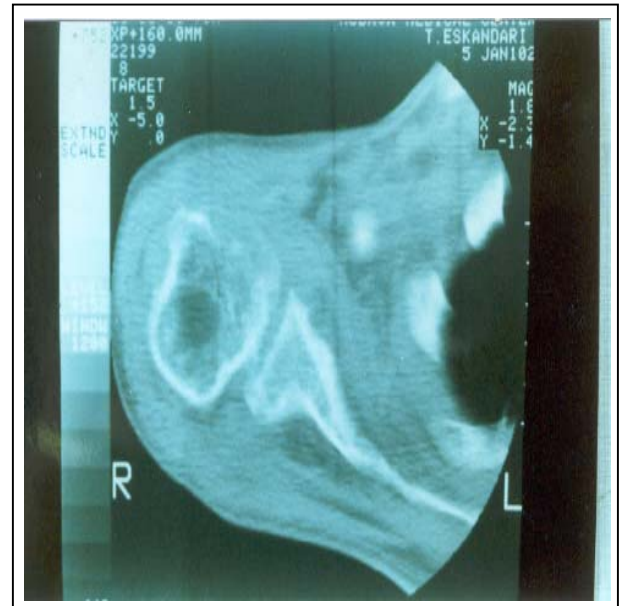در رادیوگرافی و سی‌تی‌اسکن تخریب و خوردگی سر استخوان بطور واضح وجود داشت که تشخیص‌هایی مانند تومورهای غضروفی و نکروز سر استخوان بازو نیز مطرح بودند.

در مورد بیمار دوم با توجه به تخریب مفصلی و فقدان عملکرد شانه و سن بالا و تغییرات رادیولوژیک، تشخیص‌هایی مثل آرتروپاتی روتیتور کاف و تومورهای غضروفی مطرح شدند.

بنابراین در موارد مشکوک، بیوپسی باز بخصوص در انواع خشک توصیه می‌گردد و درمان دارویی بدون جراحی در مواردی که آبسه، در ناژ نداشته باشد به میزان دبریدمان جراحی موثر خواهد بود توان بخشی و به دست آوردن قدرت ماهیچه‌ای شانه در ادامه درمان ضروری می‌باشد.

منابع

- 1- Martini M., Benkeddach, Medjani H., Gottesman, Tuberculosis of the upper limb joint, International orthopedics, 1986, vol 2: 10, 17, 23.
- 2- Kaanti, Poicka, Elia Vakoka, Seppo santavirta marti vastenaki. two cases of shoulder joint tuberculosis, Acta orthopedics, 1991, 62(1): 81-83.
- 3- Vinkers open M., Green L., Destructive tuberculosis osteoarthritis of the shoulder in the elderly, Rev rhumedfr, 1993 oct, 60(9): 617-20.
- 4- Rinshe HG shasen Toyoda M., Harasama. A case of tuberculosis arthritis of shoulder, Acta orthop, 1990 oct, vol 3: 450-451.



تصویر شماره ۴- CT اسکن بیمار دوم، ضایعات تخریبی سر استخوانی بازو و گلوئید

بحث

ایکا آنتی پویکا (IKKAANTI-Poika) و همکاران در سال ۱۹۹۱ دو مورد سل مفصل گنوهومرال را گزارش کردند، وین کرز (Vinkers) و همکاران در سال ۱۹۹۳ یک مورد آرتريت سلی مفصل شانه را در یک فرد مسن گزارش کردند و همچنین میلر Miller در سال ۱۹۸۳ یک مرد ۸۰ ساله را با بیماری آدیسون و آرتريت سلی شانه توام با آبسه سرد، معرفی کرد.

بطور کلی دو نوع مشخص از آرتريت سلی مفصل گنوهومرال توضیح داده شده است (۴ و ۵).

شایعترین نوع آن یعنی آرتريت سلی شانه کمتر از ۱٪ کل سل استخوان را تشکیل می‌دهد و نوع حامل خشک (Dry carrier) می‌باشد (BATMAN ۱۹۷۵).

۵۰٪ موارد سل استخوان هیچ شواهد کلینیکی و رادیولوژیک از سل ریوی را ندارند (Meltzer ۱۹۸۵).

علائم رادیولوژیک سل شانه در موارد گزارش شده (Martini) در مراحل ۳ و ۴ بوده است (۱).

5- James P., Marnel IR., Differential diagnosis of shoulder pain, Orthop clinic, 1975, Vol 6(2): 168-169.

6- Miller Ko, Moore Me, Bull Hopsjt Tuberculosis arthritis of the shoulder delayed diagnosis aided by arthrography, Dis orthop st, 1983 Spain, 43(1): 70-77.

7- Meltzer RM., Dechl Lg., Karlin silvani, Tuberculosis arthritis: A case study review of the literature, Journal of foot surgery, 1985, 24(1): 30-39.

DIFFERENT CLINICAL PRESENTATION OF TWO SHOULDER JOINT TUBERCULOUS ARTHRITIS

^I
**M. Ziaee, MD* ^{II}
E. Amiri, MD

ABSTRACT

A report of two cases of tuberculosis Arthritis of shoulder joint with different clinical manifestations. The first case a young worker man with pain and pseudo paralysis of shoulder. The second case was an elderly afghani immigrant with a huge cold abscess on the proximal humerus along the long head of biceps tendon.

Key Words: 1) Tuberculous arthritis 2) Osteo articular allograft 3) Dry carrier

I) Assistant professor of orthopedic surgery, Shafa Yahyaian Hospital, Mojahedin Eslam Ave., Iran University of Medical Sciences and Health Services, Tehran, Iran(*Corresponding author).

II) Resident of orthopedic surgery, Shafa yahyaian Hospital, Mojahedin Eslam Ave, Iran University of Medical Sciences and Health Services, Tehran, Iran.