

ترمیم سوختگی بینی در یک مرحله

چکیده

آسیب بینی بطور شایع در سوختگیهای صورت دیده می‌شود. انقباضات سطحی زخم باعث می‌شود حفره بینی و تیغه میانی در سطوح فرونتال و جانبی در معرض دید قرار گیرد. این ناهنجاری ظاهر ناخوشایندی را برای بیمار ایجاد می‌نماید و بدینوسیله موجب ناراحتی فکری و روحی در بیمار می‌گردد. در مقالات مختلف روشهای متفاوتی جهت بازسازی بینی در افراد دچار سوختگی بینی ارائه شده است که از آن جمله می‌توان به فلاپهای معکوس پوست سر (Scalp Converse Flap)، فلاپ بازو (Arm Flap) و تکنیک بازگرداندن پوست ناحیه رادیکس (Inversion Radix Skin Technique) اشاره نمود. در روشی که در این مقاله به توضیح آن پرداخته می‌شود، بینی در یک مرحله به شکل قابل قبولی (نزدیک به فرم طبیعی خود) باز می‌گردد. نحوه عمل بدینصورت است که ابتدا پوست ناحیه رادیکس جهت بازسازی آستر دیواره‌های طرفی و ناحیه آلال بطرف پایین برگردانده می‌شود و سپس لایه نیمه ضخامت (Partial Thickness) پوست بازو روی آن را می‌پوشاند. اعتقاد ما بر این است که این روش نسبت به سایر روشهای بازسازی بینی ارجحیت دارد و از مزایای بیشتری نیز برخوردار است.

*دکتر فرهاد حافظی I

دکتر محمد پگاه مهر II

دکتر امیرحسین نوحی III

کلید واژه‌ها: ۱- سوختگی ۲- آسیب بینی ۳- ترمیم ۴- پوست بازو

مقدمه

این مقاله براساس اعمال جراحی انجام شده بر روی بیماران بیمارستان سوانح و سوختگی شهید مطهری ارائه می‌گردد. در این بیماران تمام یا قسمت اعظم بینی آنها سوخته ولی تیغه استخوانی بینی سالم باقی مانده بود. در اکثر موارد شدت سوختگی بحدی بود که تمام لایه‌های بینی مثل مخاط، غضروف و پوست را درگیر کرده بود. در سایر موارد سوختگی خفیفتر و تنها محدود به پوست روی بینی شده بود. از آنجا که بینی عضوی سه بعدی است، ترمیم آن نسبت به سایر اجزاء صورت که دوبعدی هستند بسیار دشوار است و نیاز به توجه و دقت عمل بیشتری دارد. چون پوست آسیب دیده ناحیه رادیکس ضخیم می‌باشد، لذا برگرداندن آن آستر مناسبی جهت بازسازی بینی فراهم می‌کند، بطوری که در اکثر بیماران که تمام قسمت‌های نرم

بینی عضو مرکزی و برجسته صورت، با دو نقش اساسی یکی در تنفس و دیگری در زیبایی، بطور عمده در سوختگیهای صورت آسیب می‌بیند و منجر به ناهنجاری و بدشکلی صورت، بخصوص در نواحی آلال (Alar Margines)، نوک بینی (Nasal Tip) و کلوملا (Columella) می‌شود. اسکار ایجاد شده بدنبال سوختگی سبب کشیده شدن ناحیه آلال، نوک بینی، وستیبول (vestibule) و سوراخ بینی (nostril) به سمت بالا می‌شود و در نتیجه حفره بینی و تیغه میانی بینی (septum) در سطح فرونتال و جانبی نمایان می‌گردد. این مساله باعث آزرده‌گی خاطر و آسیب روحی شدید به بیمار می‌شود بطوری که بیمار را خانه نشین می‌نماید و از فعالیت روزمره باز می‌دارد (۱-۳).

I) استادیار و فوق تخصص جراحی پلاستیک، سرپرست بخش جراحی پلاستیک و ترمیمی، بیمارستان سوانح و سوختگی شهید مطهری، خیابان ولیعصر، بالاتر از میدان ونک، دانشگاه علوم پزشکی و خدمات بهداشتی- درمانی ایران، تهران (* مؤلف مسؤل)

II) متخصص جراحی عمومی، بیمارستان سوانح و سوختگی شهید مطهری، خیابان ولیعصر، بالاتر از میدان ونک، دانشگاه علوم پزشکی و خدمات بهداشتی- درمانی ایران، تهران.

III) پزشک عمومی.

بینی سوخته بود، نیاز به پیوند غضروف نبود و پوست برگردانده شده از استحکام کافی برخوردار بود.

معرفی بیماران

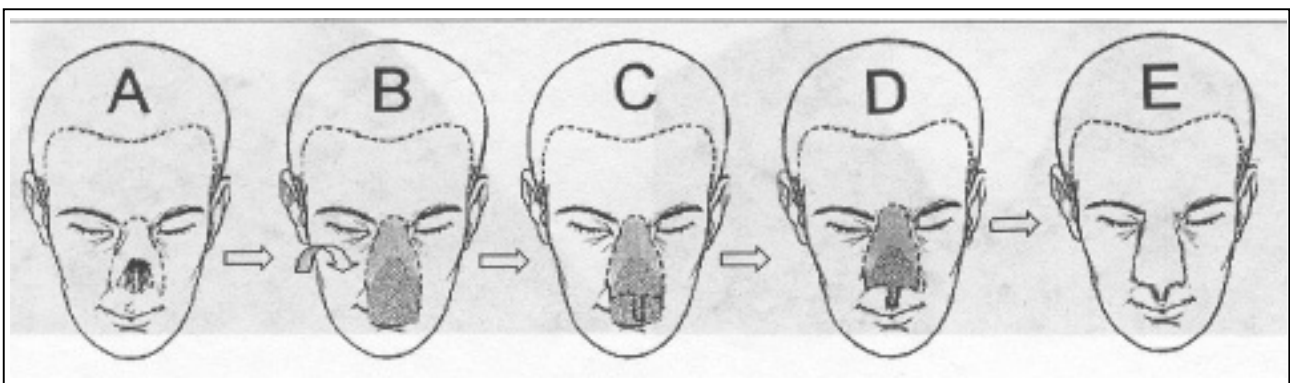
با استفاده از این روش دوازده بیمار تحت عمل جراحی بازسازی بینی قرار گرفتند. در شش مورد از این بیماران، بینی با برگرداندن پوست رادیکس بازسازی شد و در شش مورد دیگر که آسیب وارده به بینی از شدت کمتری برخوردار بود پوست ناحیه سوخته برداشته و نوک بینی و آلا (Ala) به پایین کشیده شد. سپس با تعویض پوست آسیب دیده، بینی ترمیم گردید (جدول شماره ۱). شایان ذکر است که در تمام بیماران از پوست بازو جهت پیوند (graft) استفاده شد. در اینجا به اختصار به توضیح یک مورد از بیماران فوق اکتفا می‌گردد.

معرفی بیمار - مورد معرفی دختر ۱۲ ساله‌ایست که در سن سه سالگی دچار سوختگی شدید صورت و بینی شده بود. نحوه عمل بدینصورت بود که پس از آماده‌سازی بیمار و تحت بیهوشی عمومی، ابتدا پوست سالم (یا دچار حداقل آسیب) ناحیه رادیکس تشريح گردید (تصویر شماره ۱-A) و بصورت یک فلاپ برای بازسازی سطح بینی، ناحیه آلا و کلوملا برگرانده شد (البته باید توجه داشت که پریوستئوم استخوان سالم باقی بماند تا بتوان گرافت پوستی را بر روی آن قرار داد) (تصویر شماره ۱-B). سپس دو برش نیمدایره در محلی که در آینده قاعده آلا (Alar base) را تشکیل می‌دهد، ایجاد گردید و بدنبال آن پوست برگردانده شده به این ناحیه بخیه زده شد (تصویر شماره ۱-C). این عمل بدین منظور انجام شد تا پوست برگردانده شده در محل جدید خود ثابت بماند (تصویر شماره ۱-D). پس از اینکه آستر بینی کامل شد با استفاده از لایه‌ای از پوست روی آن پوشانده شد (تصویر شماره ۱-E). این لایه باید با پوست باقیمانده و سالم صورت از نظر رنگ و قوام هماهنگ باشد. جهت تامین این هدف و به دلیل مجاورت بازو با صورت و نیز بخاطر محافظت کمتری که از بازو در مقابل نور خورشید می‌شود، از پوست بازو جهت پیوند استفاده گردید.

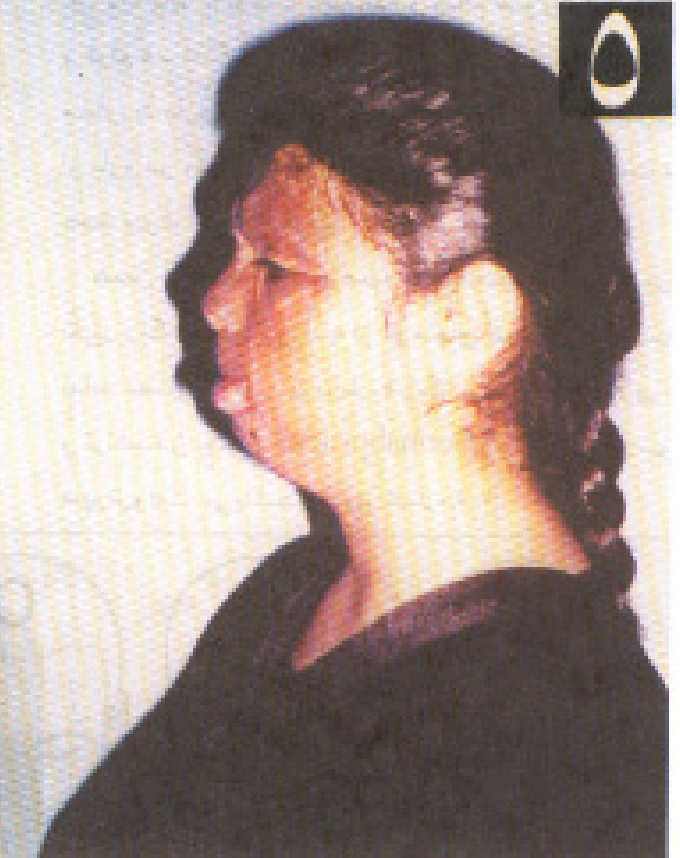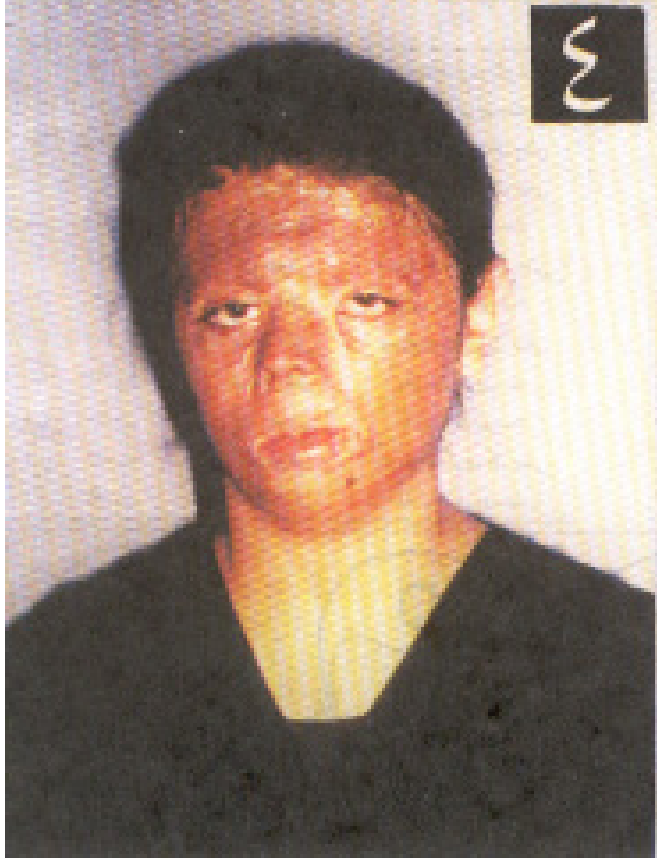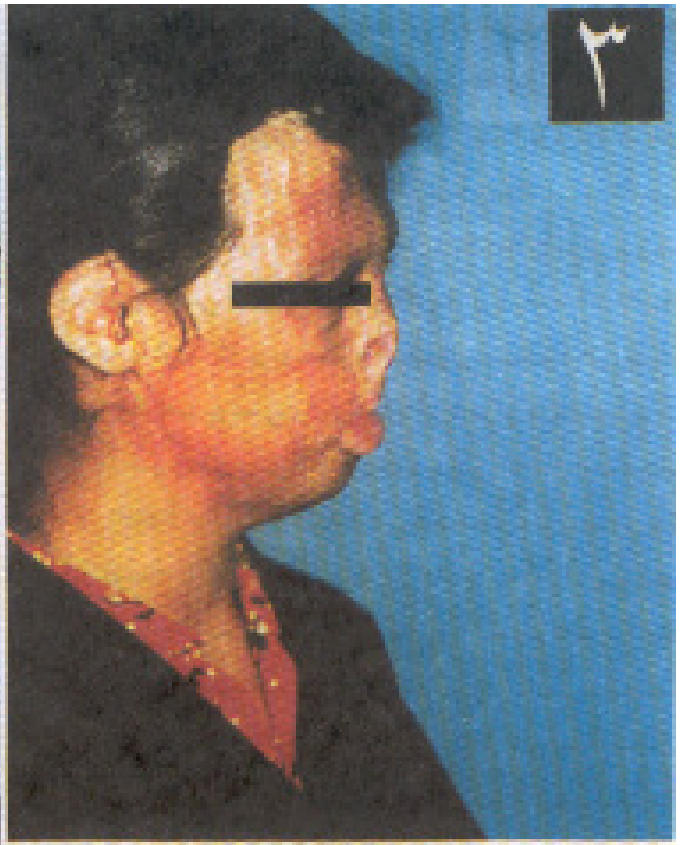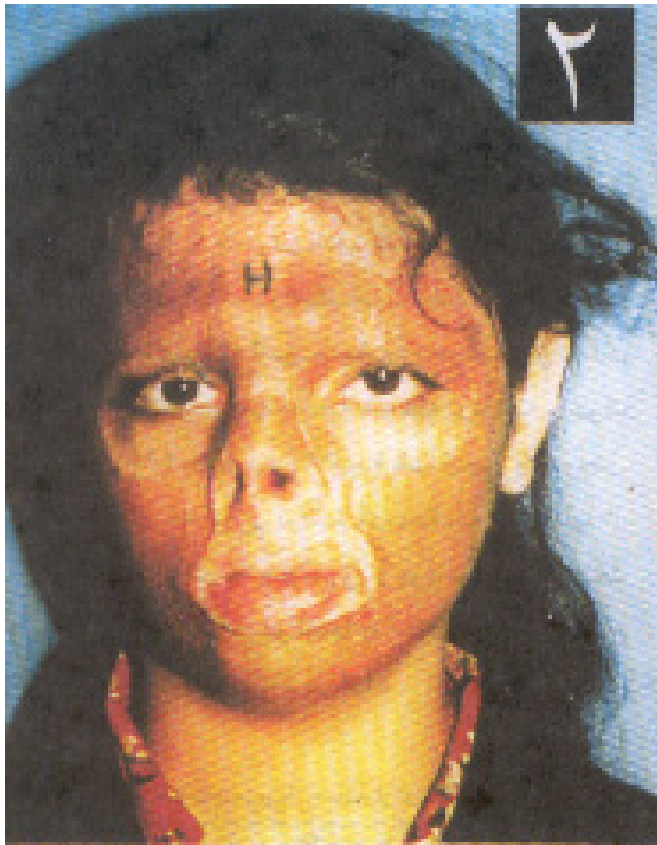
ضمن اینکه به بیمار توصیه شد به منظور جلوگیری از تغییر رنگ پوست روزانه از کرمهای ضد آفتاب استفاده نماید. تصاویر بیمار مربوط به زمان پس از بازسازی بینی و تراشیدن پوست (Dermabrasion) و اسکارهای نواحی هیپرتروفیک می‌باشد (تصاویر شماره ۵-۲).

جدول شماره ۱: اطلاعات مربوط به بیماران دچار سوختگی بینی

ردیف	سن (سال) / جنس	نحوه سوختگی	جراحی	بیمار
۱	۱۲ / زن	آب جوش	دوباره سازی کل بینی	
۲	۱۳ / زن	شعله آتش	بازسازی پوست	
۳	۲۲ / زن	شعله آتش	دوباره سازی کل بینی	
۴	۴۰ / زن	سوختگی با اسید	دوباره سازی کل بینی	
۵	۲۵ / مرد	آب جوش	بازسازی پوست	
۶	۱۶ / زن	آب جوش	دوباره سازی کل بینی	
۷	۹ / زن	شعله آتش	بازسازی پوست	
۸	۲۵ / زن	شعله آتش	دوباره سازی کل بینی	
۹	۱۳ / زن	شعله آتش	بازسازی پوست	
۱۰	۵۰ / زن	آب جوش	بازسازی پوست	
۱۱	۷ / مرد	آب جوش	دوباره سازی کل بینی	
۱۲	۱۳ / زن	شعله آتش	بازسازی پوست	



تصویر شماره ۱- تکنیک جراحی ترمیم بینی در سوختگی



تصویر مربوط به بیمار مورد معرفی - تصویر شماره ۲ - رخ قبل از عمل، تصویر شماره ۳ - نیمرخ قبل از عمل، تصویر شماره ۴ - رخ پس از عمل، تصویر شماره ۵ - نیمرخ پس از عمل

بحث

تا کنون روشهای متفاوتی جهت بازسازی بینی ارائه شده است (۱۳-۱).

بعنوان نمونه در سال ۱۹۹۵ Echinard و Dantzer از فرانسه فلاپ پیشانی (Forehead Flap) بهمراه یک یا چند گسترش دهنده بافتی (tissue expander) را جهت بازسازی بینی پیشنهاد نمودند (۳).

در همین سال Erol گزارش می‌دهد از بازسازی نقائص قسمت تحتانی بینی ارائه نمود. وی یک فلاپ از پیش ساخته شده با پایه کلوملا (vertical columella based prefabricated flap) را در نوک بینی قرار داد و سپس آنرا بطرف ناحیه گلابلار (Glabellar) گسترش داد (۴). Evans استفاده از فلاپ بازویی تگلیاکوزی (Tegliacozzi arm flap) و فلاپ دورسالیس پدیس (dorsalispedis flap) را گزارش نمود (۵).

Pettit و Montadon گزارشی از بازسازی بینی در ۲۹ کودک را ارائه نمودند. آنها در این بیماران از فلاپ گیجگاهی - پشت گوش (Tempoauricular flap)، فلاپ دلتوپکتورال (Deltpectoral flap) و فلاپ پیشانی هندی (Indian forehead flap) استفاده نمودند (۶).

تکنیکی که در این مقاله به آن اشاره شد نسبت به روشهای ذکر شده مزایایی دارد که بطور خلاصه به چند مورد اشاره می‌شود:

۱- در این روش بیمار تنها در یک مرحله تحت عمل جراحی قرار می‌گیرد و نیازی به جراحیهای متعدد و چند مرحله‌ای نخواهد بود.

۲- خطرات و عوارض ناشی از ایسکمی که در فلاپهای آزاد و دوردست مشاهده می‌شود در این روش مشاهده نمی‌گردد.

۳- در این روش نیازی به چربی برداری چند مرحله‌ای و نازک نمودن پوست (که در بازسازی با استفاده از فلاپها الزامی است) نمی‌باشد.

۴- از نظر زیبایی نیز پوست نازک و قابل قبولی ایجاد می‌شود.

۵- تنفس بیمار بدلیل بازتر بودن بیشتر منافذ بینی و نازک بودن دیواره آلا (Ala) بهتر انجام می‌شود. با توجه به مزایای ذکر شده بنظر می‌رسد روش فوق یکی از روشهای ارجح در بازسازی بینی می‌باشد. لازم بذکر است که پیوند (graft) پوست در تمام بیماران موفقیت‌آمیز بود و در هیچ‌یک از بیماران نکروز نسبی (partial necrosis) مشاهده نشد.

منابع

- 1- McCarthy, J.G: May, J.W:William Littler,J. Plastic Surgery. Printed in U.S.A. W.B.Saunders company 1990: vol 3, P: 2202-6.
- 2- Rose, E.H. Aesthetic Restoration of The Severely Disfigured Face in Burn Victims: A Comprehensive Strategy. Plast. Reconstr. Serg. 96: 1573,1995.
- 3- Echinard,C: Dantzer,E. Reconstruction of The Nose In Deep Extention Facial Burns. Ann. Chir. Plast. Esthet. 40:3,1995.
- 4- Erol OO. Prefabricated vertical myocutaneous flap of the nose in facially burned patients. PlastReconstrSurg.1995 Aug: 96(2): 341-5.
- 5- Evans DM. Facial reconstruction after a burn injury using two circumferential radial forearm flaps, and a dorsalis pedis flap for the nose. Br J Plast Surg. 1995 Oct: 48(7): 471-6.
- 6- Pittet B, Montandon D. Nasal reconstruction in children: a review of 29 patients. JcraniofacSurg. 1998Nov: 9(6): 522-8.
- 7- Juri,J. Juri,C. Cerisola,J. Contribution to Convese's Flap For Nasal Reconstruction. Plast. Reconstr. Surg.69:697,1982.
- 8- Manders, E.K. Farvey, J.A. Davis, T.S. Total Nasal Coverage Using Expanded Forehead Flaps. Plast. Surg. Forum. 9: 174,1986.
- 9- Guan,W.X. Wang,E.Y. Zhang,D.S. Skin Grafted Forehead Flap For Total Nasal Reconstruction in Severe Post Burn Facial Deformity. Eur.J.Plast.Surg.11:57,1988.
- 10- A chaver,B.M. Reconstructing The Burned Face. Clin.Plast.Surg.19:623,1992.

- 12- Barton,F.E. Aesthtic Aspect of Nasal Reconstruction. Clin.Plast.Surg.15:155,1988.
- 13- Burget,G.C. Aesthtic Restoration of The Nose. Clin.Plast.Surg. 12:463,1985.

- 11- Feldman,J.J. Reconstruction of The Burned Face in Children: Pediatric Plastic Surgery. ST.Louis,C.V.Mosby Company, 1984.

SINGLE-STAGE AESTHETIC RESTORATION OF SEVERELY DISFIGURED NOSE IN BURN INJURIES

^I
*F.Hafezi, MD ^{II}
M.Pegah Mehr, MD ^{III}
A.H.Nouhi, MD

ABSTRACT

In facial burns, nose is commonly and seriously damaged with grotesque facial disfigurement. Surface wound constriction results in visible nostril, vestibule and septum in frontal and lateral views causing the patient to suffer from serious disfigurement. In literature there are at least three different ways of nasal reconstruction in burned nose, e.g. scalping converse flap, arm flap and inversion radix skin technique. This article is based on the surgical work we carried out at the Motahary Burn and Reconstructive Hospital, a university-affiliated burn referral center in Tehran. It discusses a number of patients with partial or subtotal nasal burn preserving the bony bridge in most of the cases. In the method described in this report, the nose is restored to its natural form in single-stage procedure. The radix skin is inverted down for restoring of lining of alar margins, nasal tip and columella. A layer of skin is then used to cover the nose. A patch of arm skin, which is the nearest available color-matched organ, is used for this purpose. We believe the presented method has several advantages compared to other complicated forms of burned nose reconstruction and believe it is the preferred procedure in such cases.

Key Words: 1) Burn 2) Nasal damage 3) Repair 4) Arm skin

I) Assistant professor of plastic Surgery, head of Plastic & Reconstruction ward. Shahid Mottahari Burn Hospital, Vali asr. Ave., Iran University of Medical Sciences and Health Services, Tehran, Iran (*Corresponding author)

II) General Surgeon, Shahid Mottahari Burn Hospital, Vali asr. Ave., Iran University of Medical Sciences and Health Services, Tehran, Iran.

III) General Practitioner