

پوزیشن مناسب اندام‌های فوقانی در رادیوگرافی لاترال اسپاین

دکتر ابراهیم عامری*، دکتر حسن قندهاری**، دکتر نوید نبی‌زاده***

دکتر حمید حصاری کیا****

چکیده:

زمینه و هدف: جهت رادیوگرافی لاترال اسپاین، پوزیشن‌های متعددی تعریف شده است، گرچه پوزیشن کلاویکال در حال حاضر به عنوان متد استاندارد در رادیوگرافی لاترال اسپاین در اکثر مراکز رادیولوژی استفاده می‌شود، ولی هنوز بعضی مراکز بطور سنتی از پوزیشن 90° استفاده می‌کنند. هدف این مطالعه مقایسه تأثیر دو پوزیشن فوق‌الذکر در تعیین میزان لوردوز یا کیفوز، میزان اختلال بالانس ساژیتال و نیز وضوح مهره‌ها می‌باشد.

مواد و روش‌ها: در این مطالعه ارزیابی تشخیصی (Diagnostic Evaluation)، تعداد ۵۰ بیمار با اختلالات متفاوت ستون فقرات جهت گرفتن رادیوگرافی لاترال اسپاین در دو وضعیت مورد مطالعه قرار گرفتند: پوزیشن کلاویکول و پوزیشن 90° . معیارهای اندازه‌گیری شده در هر دو متد عبارت بودند از: کیفوز توراسیک، لوردوز لومبار، بالانس ساژیتال گلوبال، وضوح مهره‌های T2، T12 و دیسک S1 - L5. رادیوگرافی‌ها توسط دو فلوی جراحی اسپاین تفسیر شدند. جهت آنالیز آماری از t-test و تست wilcoxon استفاده شد.

یافته‌ها: وضوح ابعاد مهره T2 در پوزیشن 90° به طور واضح بهتر از پوزیشن کلاویکول بود (امتیاز ۲۳ در مقابل ۱۶). وضوح تصویر مهره T12 در پوزیشن کلاویکول بهتر بود (۸/۵ در مقابل ۱۱). وضوح دیسک S1 - L5 در دو پوزیشن با هم تفاوت قابل توجهی ندارد (امتیاز ۱۰/۱ در مقابل ۱۰/۸). متوسط کیفوز توراسیک (35° در مقابل 38°) و لوردوز لومبار (هر دو 24°) در هر دو متد اختلاف محسوسی ندارند. یافته ارزشمند اختلال در بالانس ساژیتال به سمت انتریور و مثبت در پوزیشن 90° می‌باشد.

نتیجه‌گیری: جهت تعیین بالانس ساژیتال اسپاین در نمای لاترال، پوزیشن کلاویکول از دقت بیشتری نسبت به پوزیشن 90° برخوردار است، بطوری که پوزیشن کلاویکول به وضوح ابعاد مهره‌ها را نشان می‌دهد و توانایی آن در اندازه‌گیری انحنای کیفوز یا لوردوز تفاوت محسوسی با پوزیشن 90° ندارد.

واژه‌های کلیدی: ستون فقرات، رادیوگرافی، ساژیتال

نویسندهٔ پاسخگو: دکتر نوید نبی‌زاده

تلفن: ۴۴۴۹۶۶۵۱

E-mail: nnabizadeh@yahoo.com

*دانشیار گروه جراحی ستون فقرات، دانشگاه علوم پزشکی ایران، بیمارستان شفایحائیان

**استادیار گروه جراحی ستون فقرات، دانشگاه علوم پزشکی ایران، بیمارستان شفایحائیان

***استادیار گروه جراحی ستون فقرات، دانشگاه شهید بهشتی، بیمارستان شهدای تجریش

****استادیار گروه جراحی ارتوپدی، مرکز تحقیقات تروما، دانشگاه علوم پزشکی بقیه الله

تاریخ وصول: ۱۳۹۲/۱۲/۰۴

تاریخ پذیرش: ۱۳۹۳/۰۳/۰۱

زمینه و هدف

گاهی تفسیر رادیوگرافی لاترال اسپاین به دلایل ذیل مشکل می‌باشد: اولاً افتادن سایه مفصل گلنوهومرال و یا بازو روی تصویر اسپاین و نیز حرکات دیافراگم و اندام‌ها باعث اختلال در وضوح مهره‌ها می‌شود. ثانیاً وضعیت ایستادن خود باعث تغییر در دفورمیتی و بالانس ساژیتال بیمار می‌شود.^۱ بنابراین تعیین بهترین پوزیشن در رادیوگرافی لاترال اسپاین جهت رؤیت جزئیات مهره‌ها بصورت شفاف و اندازه‌گیری دقیق دفورمیتی و بالانس ساژیتال ضروری می‌باشد.^{۲-۵}

تکنیک‌های متعدد جهت گرفتن رادیوگرافی لاترال ایستاده وجود دارد. در این مطالعه دو متد مرسوم‌تر مورد مقایسه قرار گرفتند: در پوزیشن 90° هر دو بازو به صورت کشیده و موازی با افق بوده در حالیکه دست‌ها یک پایه سرم را به عنوان ساپورت را مشت کرده‌اند. در پوزیشن کلاویکول مفصل بین انگشتی فوقانی (PIP) در داخل حفره سوپراکلاویکولر قرار می‌گیرند. هدف از این تحقیق مقایسه مزایا و معایب این دو متد می‌باشد.

مواد و روش‌ها

تعداد ۵۰ بیمار در سنین مختلف و مبتلا به بیماری‌های متفاوت اسپاین در بیمارستان شفا حیائیان مورد مطالعه قرار گرفتند. در این مطالعه ارزیابی تشخیصی (Diagnostic Evaluation)، بیمارانی که از مطالعه حذف شدند، عبارت بودند از: بیماران با وزن بالای ۱۰۰ کیلوگرم، عدم توانایی بیمار در ایستادن بدون ساپورت، سابقه جراحی ستون فقرات قبلی، محدودیت حرکات شانه جهت تأمین پوزیشن مناسب رادیوگرافی. هر دو پوزیشن به تکنیسین‌های رادیولوژی آموزش داده شده و بیماران انتخاب شده تحت رادیوگرافی در هر دو پوزیشن قرار گرفتند.

در پوزیشن 90° : بازوها موازی با افق و آرنج‌ها کاملاً باز می‌باشد. در پوزیشن کلاویکولر هر دو آرنج و مچ خم شده و مفصل بین انگشتی PIP در داخل حفره سوپراکلاویکولر قرار می‌گیرند. زانوها صاف بوده و پاها به اندازه عرض شانه باز می‌باشند و چشم‌ها مستقیماً به جلو نگاه می‌کنند. بنابراین بازوها با محور عمودی بدن زاویه 45° می‌سازند. تمام زیور آلات از مچ و دست باید خارج شوند تا تصویر واضح در پوزیشن کلاویکولر به دست آید.^۶

در هر دو پوزیشن، معیارهای رادیوگرافیک ذیل مورد بررسی قرار گرفت: کیفوز توراسیک، لوردوز لومبار، بالانس ساژیتال اسپاین، وضوح مهره‌های T2 و T12 و دیسک L5-S1.

اطلاعات و داده‌های این مطالعه پایا (Correlated) در نظر گرفته شده‌اند، زیرا همه ۵۰ بیمار تحت رادیوگرافی در شرایط یکسان با دو پوزیشن استاندارد و توسط تکنیسین رادیولوژی آموزش دیده قرار گرفته‌اند و کلیشه‌ها جداگانه به رؤیت هر کدام از جراحان رسیده است. خواندن رادیوگرافی توسط دو نفر فلوی جراحی ستون فقرات انجام شد که هر دو مسلط به اندازه‌گیری زوایای Cobb و محاسبه بالانس و نیز لندمارک‌های مهره‌ای بودند. بنابراین از روش‌های آماری مربوط به داده‌های پایا استفاده شده است. به منظور خلاصه و ساده کردن نتایج آماری، ضرایب توافق کاپا و ضریب همبستگی استفاده نشد، ضمن اینکه محاسبه Reliability و ضریب همبستگی پارامترهای مد نظر در این مطالعه نبوده‌اند.

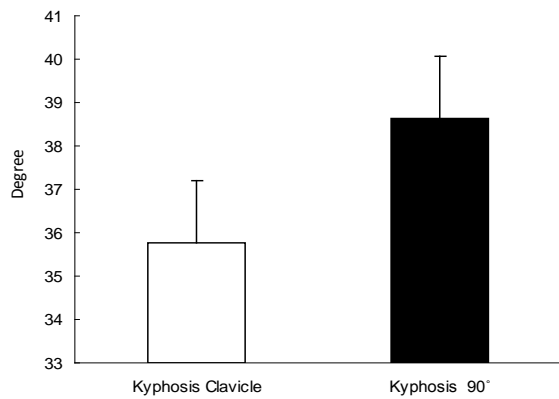
کیفوز توراسیک با روش زاویه‌بندی Cobb از دیواره فوقانی T2 و دیواره تحتانی T12 اندازه‌گیری شد و لوردوز لومبار نیز از دیواره تحتانی T12 و دیواره فوقانی S1 اندازه‌گیری شد.^۹

وضوح دیواره‌های مهره‌های T2 و T12 به طریق ذیل اندازه‌گیری شد: تعداد دیواره‌های قابل رؤیت از هر مهره تعیین کننده امتیاز وضوح مهره با آن متد می‌باشد. اگر هیچ یک از دیواره‌های فوقانی، تحتانی، قدامی یا خلفی قابل رؤیت نباشد، امتیاز صفر تعلق می‌گیرد. اگر فقط یک دیواره ظاهر شود امتیاز ۱ داده می‌شود. امتیاز ۲ زمانی است که دو یا سه دیواره مهره واضح باشد. اگر هر چهار دیواره به وضوح قابل رویت شود، امتیاز ۳ داده می‌شود.^۱

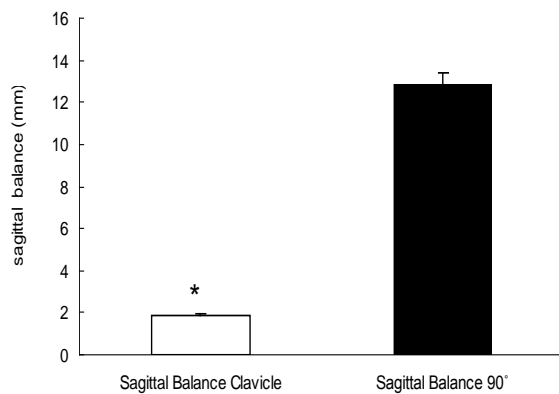
نحوه امتیاز دهی وضوح مهره‌ها

- | | |
|------------------|--------------------------|
| • Can't see | ? |
| • 1 cortex | <input type="checkbox"/> |
| • 2 – 3 cortices | <input type="checkbox"/> |
| • 4 cortices | <input type="checkbox"/> |

تصویر ۱ - نحوه امتیاز دهی وضوح مهره‌ها



نمودار ۲ - کینوز. اختلاف قابل توجهی بین دو پوزیشن کلاویکول و ۹۰° وجود ندارد



نمودار ۳ - بالانس ساژیتال. اختلاف قابل توجهی بین دو پوزیشن کلاویکول و ۹۰° وجود دارد ($P < 0.001$).

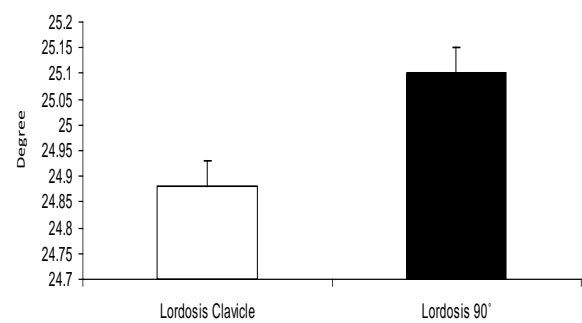
در مورد وضوح دیواره‌های مهره‌های اختلاف آماری قابل توجهی بین دو متد وجود داشت (جدول ۱). هر دو جراح به طور جداگانه رادیوگرافی‌های هر دو پوزیشن را تفسیر کردند. سپس میانگین اطلاعات به دست آمده از دو جراح فوق‌الذکر در مورد هر کدام از معیارهای مد نظر محاسبه گردید (جدول ۱).

متد امتیازدهی برای رویت دیسک S1 - L5 بدین ترتیب است. اگر فقط دیواره تحتانی L5 واضح باشد، امتیاز ۱ داده می‌شود. اگر فقط دیواره فوقانی S1 ظاهر باشد، امتیاز ۲ تعلق گرفته و اگر هر دو به وضوح رویت شود، امتیاز ۳ داده می‌شود.^۱ بالانس ساژیتال با استفاده از خط شاقولی (Sagittal Vertical Axis) SVA اندازه‌گیری شد. این خط از وسط مهره C7 به زمین عمود می‌گردد و به طور نرمال از لبه فوقانی - خلفی ساکروم می‌گذرد. چنانچه از جلوی لبه فوقانی خلفی مهره S1 بگذرد، بالانس مثبت فرض می‌شود و فاصله خط SVA با لبه فوقانی - خلفی S1 تعیین کننده میزان اختلال بالانس می‌باشد. اگر خط SVA از خلف لبه فوقانی - خلفی مهره S1 بگذرد، بالانس ساژیتال منفی خواهد بود.^۷

آنالیز آماری هر دو پوزیشن جداگانه در مورد هر یک از معیارهای فوق به عمل آمد. P -value برای هر پوزیشن محاسبه و مقادیر زیر ۰/۰۵ از نظر آماری حائز اهمیت بود. جهت آنالیز آماری از تست Wilcoxon برای لندمارک‌های مهره‌ای و از Paired t-test برای ارزیابی کیفی تورااسیک، لوردوز لومبار و بالانس ساژیتال استفاده گردید.

یافته‌ها

کیفوز تورااسیک و لوردوز لومبار در دو پوزیشن تفاوت محسوسی ندارد، ولی بالانس گلوبال اسپاین در پوزیشن ۹۰° به سمت مثبت شیفت پیدا می‌کند (نمودارهای ۱ - ۳).



نمودار ۱ - لوردوز. اختلاف قابل توجهی بین دو پوزیشن کلاویکول و ۹۰° وجود ندارد

جدول ۱ - میانگین امتیاز هر پوزیشن جهت رویت ابعاد مهره‌ها

امتیاز پوزیشن			
امتیاز کلی	پوزیشن ۹۰°	کلاویکول	مقادیر احتمال
امتیاز کلی	۴۱/۶۹±۳/۲۱	۳۸/۱۷±۲/۲۷	۰/۰۷۹
T2	۲۳/۰۲±۲/۷۳	۱۶/۳۰±۱/۸۹	۰/۰۳۲
T12	۸/۵۶±۲/۰۴	۱۱/۰۵±۲/۱۱	۰/۱۹۱
L5-S1	۱۰/۱۱±۲/۵۲	۱۰/۸۲±۲/۷۲	۰/۳۲۱

بحث

بر اساس این مطالعه جهت رویت واضح T12 پوزیشن کلاویکول قطعاً بهتر است ($P = 0/191$). در مورد دیسک L5 - S1 نیز پوزیشن کلاویکول از پوزیشن ۹۰° بهتر است، اما اختلاف قابل توجه نمی‌باشد. علت اختلاف نتایج در دو پوزیشن فوق‌الذکر ممکن است ثانوی به وضعیت کاملاً شل و ریلکس و بدون نیاز به ساپورت خارجی در پوزیشن کلاویکول باشد. حتی حرکات کوچک و مختصر بیمار در پوزیشن نامناسب می‌تواند منجر به مخدوش شدن تصویر جانکشن لومبوساکرال شود. به صورت غیر منتظره وضوح ابعاد مهره T2 در پوزیشن ۹۰° بهتر بود ($P < 0.032$). در واقع تنها معیاری که در پوزیشن ۹۰° بهتر رویت می‌شود، وضوح T2 می‌باشد، زیرا در پوزیشن کلاویکول رویت T2 به علت نزدیکی مفصل گلنوهومرال، با زحمت بیشتری مقدور می‌گردد. پوزیشن کلاویکول بهترین وضعیت جهت بررسی بالانس ساژیتال است ($P < 0.001$). در حالی که در پوزیشن ۹۰° معمولاً بطور کاذب مقادیر مثبت به دست می‌آید. ما معتقدیم که شیفت مثبت در SVA در پوزیشن ۹۰° ناشی از وضعیت مفاصل مچ پا و هیپ می‌باشد، زیرا زانوها در وضعیت اکستانسیون نگه داشته می‌شود.

در مقایسه با مطالعه Wiliam Hortons و همکارانش، آنها نیز اختلاف قابل توجهی بین دو پوزیشن در مورد خط شاقولی پیدا کردند. همچنین اندازه‌گیری لوردوز لومبار و کیفوز توراسیک در دو پوزیشن مشابه بوده و تفاوت قابل توجهی نداشت.

ما نیز با Horton و همکارانش موافق هستیم که بهترین پوزیشن جهت رویت T12 و دیسک S1 - L5 پوزیشن کلاویکول است. اما یافته ما در مورد وضوح مهره T2 با ایشان متفاوت بوده و بر عکس مطالعه قبلی معتقدیم که در پوزیشن ۹۰° وضوح T2 بهتر می‌باشد.

نتیجه‌گیری

در واقع هیچ پوزیشن بدون نقصی جهت رادیوگرافی لاترال اسپاین وجود ندارد. اما امتیاز نهائی با پوزیشن کلاویکول بالاتر از سایر پوزیشن‌ها می‌باشد. پوزیشن کلاویکول بهترین نمایشگر بالانس ساژیتال می‌باشد، ضمن اینکه رویت واضح مهره‌ها را مقدور می‌سازد.^{۸۹}

در پوزیشن کلاویکول تصویر واضح‌تر و دقیق‌تری از ابعاد مهره‌ها به دست می‌آید (به استثنای مهره T2). بنابراین نیاز به تکرار رادیوگرافی و اکسپوز اشعه کمتر می‌باشد. به علت کیفیت نامطلوب مهره T12 و دیسک L5-S1 در پوزیشن ۹۰° ضروری می‌باشد که جهت تشخیص دقیق‌تر شکستگی، تومور و یا دفورمیتی مهره‌ای از پوزیشن کلاویکول جهت رادیوگرافی لاترال اسپاین استفاده شود.

بعلاوه در مقایسه رادیوگرافی‌های سریال پوزیشن ۹۰° جهت بررسی خط شاقولی SVA، حرکت تنه بیمار ایستاده به سمت جلو یا عقب، سبب نتیجه کاذب پیشرفت یا بهبود در دفورمیتی می‌گردد، بنابراین نیاز به تعریف یک پوزیشن استاندارد برای بیمار جهت رادیوگرافی لاترال اسپاین در وضعیت ایستاده احساس می‌شود.^۱

Abstract:

The Proper Position of the upper Extremity in the Radiography of Lateral Spine

Ameri E. MD^{*}, Ghandhari H. MD^{**}, Nabizadeh N. MD^{***}, Hesarikia H. MD^{****}

(Received: 23 Feb 2013 Accepted: 22 May 2014)

Introduction & Objective: Several positions are proposed for the radiography of lateral spine. Although clavicle position is currently taken as the standard method to obtain lateral spine view in most spinal surgery departments, but some centers still apply the traditional 90° position. The aim of our study is to compare the effects of these two common positions on the determination of kyphosis or lordosis degrees, the vertebral landmarks, and the global sagittal balance.

Materials & Methods: By a diagnostic evaluation study, 50 patients with different indications for total spinal lateral view were studied by taking this view in two positions: Clavicle position and 90° (Straight out) position. The investigated items were: thoracic kyphosis and lumbar lordosis degrees, global sagittal balance, the clarity of T2 and T12 vertebrae and the L5-S1 disc. The radiographs were interpreted by two fellows of the spine surgery. Statistical analysis was done by t-test and Wilcoxon test.

Results: The clarity of T2 vertebrae in the position 90° was significantly better than the case of Clavicle position (score 23 vs. 16). T12 vertebrae Image resolution was better in Clavicle position (score 8.5 vs. 11). The difference of L5-S1 disc clarity in the two positions was not significant (score 10.1 vs. 10.8). The averages of kyphosis (35° vs. 38°) and lordosis (both 24°) were not appreciably different. Our note worthy finding was the positive increase of the sagittal balance in the 90° position.

Conclusions: In order to determine sagittal balance in the lateral X-Ray of spine, the Clavicle position is more accurate than the 90° position. While the Clavicle position provides adequate visualization of most vertebral landmarks, its ability in the regional curve measurements is not significantly different from that of the 90° position.

Key Words: *Spine, Radiography, Sagittal*

* Associate Professor of Orthopedic Spine Surgery, Iran University of Medical Sciences, Shafa-Yahyaieian Hospital, Tehran, Iran

** Assistant Professor of Orthopedic Spine Surgery, Iran University of Medical Sciences, Shafa-Yahyaieian Hospital, Tehran, Iran

*** Assistant Professor of Orthopedic Spine Surgery, Shahid Beheshti University of Medical Sciences, Shohadaye Tajrish Hospital, Tehran, Iran

**** Assistant Professor of Orthopedic Spine Surgery, Trauma Research Centre, Baqiyatallah University of Medical Sciences, Tehran, Iran

References:

1. William C. Horton, MD, Courtney W. Brown, MD, Keith H. Bridwell, MD, Steven D. Glassman, MD, Se-Il Suk, MD, and Charles W. Cha, MD. Is There an Optimal Patient Stance for Obtaining a Lateral 36" radiograph? *Spine* 2005; 30: 427-433.
2. Carman DL, Browne RH, Birch JG. Measurement of scoliosis and kyphosis radiographs: intraobserver and interobserver variation. *J Bone Joint Surg Am* 1990; 72: 328-33.
3. Chen YL. Vertebral centroid measurement of lumbar lordosis compared with the Cobb technique. *Spine* 1999; 24: 1786-90.
4. Facanha-Filho FA, Winter RB, Lonstein JE, et al. Measurement accuracy in congenital scoliosis. *J Bone Joint Surg Am* 2001; 83: 42-5.
5. Morrissy RT, Goldsmith GS, Hall EC, et al. Measurement of the Cobb angle on radiographs of patients who have scoliosis: evaluation of intrinsic error. *J Bone Joint Surg Am* 1990; 72: 320-7.
6. Michael F. O'Brien, Timothy R. Kuldo MD, spinal deformity study group. *Radiographic Measurement Manual*.
7. Tachdjian orthopaedic surgery, fourth edition, John Anthony Herring MD.
8. Faro FD, Marks MC, Pawelek J, et al: Evaluation of a functional position for lateral radiograph acquisition in adolescent idiopathic scoliosis. *Spine* 2004; 29: 2284.
9. Bernhardt M, Bridwell KH. Segmental analysis of the sagittal plane alignment of the normal thoracic and lumbar spines and thoracolumbar junction. *Spine* 1989; 14(7): 717-721.