

## گزارش یک مورد پیوند مجدد ریه

دکتر کامبیز شیخی\*، دکتر ابوالقاسم دانشور\*\*، دکتر فرحناز صادق بیگی\*\*\*

دکتر محمد بهگام شادمهر\*\*\*\*، دکتر سید رضا ثاقبی\*\*\*\*\*، دکتر عزیزاله عباسی\*\*\*\*\*

### چکیده:

پیوند مجدد ریه عملی مشکل بوده ولی در مواردی برای بیمارانی که یک بار پیوند ریه شده‌اند، ضرورت پیدا می‌کند. بیمار مرد ۲۵ ساله مبتلا به آمفیوزم ریوی در زمینه فقدان آنزیم  $\alpha 1$  آنتی تریپسین بوده است. شش سال پیش تحت عمل پیوند ریه سمت راست قرار گرفت. پس از سه سال به تدریج اندکس‌های ریوی بیمار کاهش پیدا کرده و با تشخیص سندرم برونشبولیت اوبلیتران تحت درمان با داروهای سرکوب‌کننده سیستم ایمنی و نیز آنتی‌بیوتیک‌ها قرار گرفت. از سال گذشته با کاهش بیشتر اندکس‌های ریوی دچار فیروز شدید ریه و پس زدن ریه پیوندی شد. از سوی دیگر ریه غیر پیوندی شفت به سمت مقابل پیدا کرد. به صورتی که بیمار شدیداً وابسته به اکسیژن شده و به ناچار کاندید عمل دوباره پیوند ریه شد و ریه سمت چپ تحت عمل پیوند قرار گرفت.

### واژه‌های کلیدی: پیوند، ریه، آمفیوزم

### زمینه و هدف

پیوند ریه تنها درمان قطعی در درمان بیمارانی است که برگشت ریه (End-stage Lung Disease) شده‌اند.<sup>۱</sup> از شایعترین این بیماری‌ها بیماری انسدادی مزمن ریه، فیبروز

نویسنده پاسخگو: دکتر عزیزاله عباسی

تلفن: ۰۲۱-۲۶۱۰۹۶۴۷

E-mail: azizollahabbasid@yahoo.com

\* استادیار گروه جراحی قفسه سینه، دانشگاه علوم پزشکی شهید بهشتی، مرکز تحقیقات پیوند ریه، پژوهشکده

سل و بیماری‌های ریوی، بیمارستان مسیح دانشوری، بخش جراحی قفسه سینه

\*\* استادیار گروه جراحی قفسه سینه، دانشگاه علوم پزشکی شهید بهشتی، مرکز تحقیقات بیماری‌های ریوی،

پژوهشکده سل و بیماری‌های ریوی، بیمارستان مسیح دانشوری، بخش جراحی قفسه سینه

\*\*\* استادیار گروه جراحی قفسه سینه، دانشگاه علوم پزشکی شهید بهشتی، مرکز تحقیقات بیماری‌های مزمن

تنفسی، پژوهشکده سل و بیماری‌های ریوی، بیمارستان مسیح دانشوری، بخش جراحی قفسه سینه

\*\*\*\* استاد گروه جراحی قفسه سینه، دانشگاه علوم پزشکی شهید بهشتی، مرکز تحقیقات بیماری‌های ریوی،

پژوهشکده سل و بیماری‌های ریوی، بیمارستان مسیح دانشوری، بخش جراحی قفسه سینه

\*\*\*\*\* استادیار گروه جراحی قفسه سینه، دانشگاه علوم پزشکی شهید بهشتی، مرکز تحقیقات پزشکی از راه

دور، پژوهشکده سل و بیماری‌های ریوی، بیمارستان مسیح دانشوری، بخش جراحی قفسه سینه

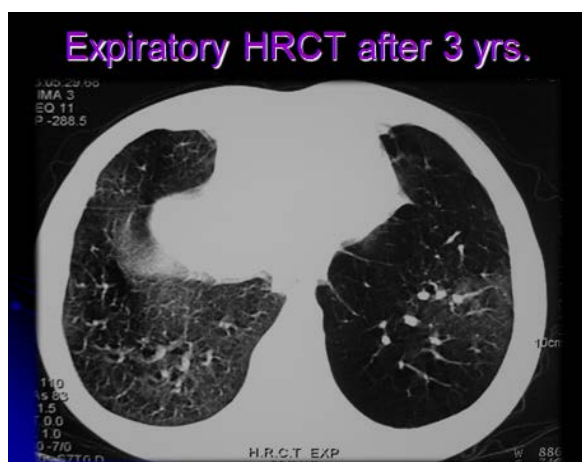استاد گروه جراحی قفسه سینه، دانشگاه علوم پزشکی شهید بهشتی، مرکز تحقیقات پیوند ریه،

پژوهشکده سل و بیماری‌های ریوی، بیمارستان مسیح دانشوری، بخش جراحی قفسه سینه

تاریخ وصول: ۱۳۹۲/۱۱/۲۷

تاریخ پذیرش: ۱۳۹۳/۰۳/۰۸

راست دارای ۸۴٪ پرفیوژن و ۷۴٪ ونتیلیاسیون بود در حالی که این نسبت در ریه چپ ۱۶٪ و ۲۶٪ بود. بتدریج این تنگی نفس بیشتر شده و درمان‌های معمولی مؤثر نبوده است. در تاریخ ۹۰/۰۱/۲۰ (۵ سال بعد از پیوند) سی‌تی اسکن و رادیوگرافی بیمار مطابق تصویر ۲ ارائه شده است که ریه راست به طور قابل توجهی کاهش حجم یافته و ریه غیر پیوندی با افزایش حجم به طرف مقابل رانده شده. در این وضع در برونکوسکوپی و نمونه‌گیری از ترشحات برونش‌ها و نیز نمونه‌گیری از بافت ریه با برونکوسکوپی، علائمی از عفونت دیده نشده ولی گزارش پاتولوژی دال بر فیبروز ارگانیزه شده در ریه پیوند شده بود و نیز ظرفیتهای تنفسی تا حدود ۲۵٪ کاهش پیدا کرده و در اسکن ونتیلیاسیون / پرفیوژن ریه راست ۵۶٪ پرفیوژن و ۵۴٪ ونتیلیاسیون را داشت. با توجه به تنگی نفس شدید در این زمان تصمیم به پیوند مجدد ریه گرفته شد. بیمار در تاریخ ۹۰/۸/۲۶ تحت عمل پیوند ریه چپ (ریه‌ای که قبلاً پیوند نشده بود) قرار گرفت بعد از انجام پیوند تا پنج روز وضعیت بیمار رو به بهبود رفت و حتی اکستوب شده به تنفس عادی برگشت. متأسفانه در روز پنجم بعد از پیوند مجدد دچار حمله تاکی کاردی و تاکی پنه شدید شد که علیرغم انجام اقدامات حمایتی سریع، بهبودی در وضعیت بیمار حاصل نشد و فوت کرد. به علت امتناع همراهان بیمار از اتوپسی تشخیصی، علت قطعی این تغییر وضعیت ناگهانی بیمار معلوم نشد، ولی بر اساس شواهد بالینی و پاراکلینیکی علت مرگ بیمار آمبولی وسیع ریوی بود.



تصویر ۱ - سی‌تی اسکن ریه راست، سه سال بعد از پیوند، وضعیت پارانشیمی خوبی دارد.

ریه، برونشکتازی، آمفیزم، کمبود  $\alpha 1$  آنتی‌تریپسین و بیماری‌های عروقی ریه (هیپرتانسیون اولیه ریوی) می‌باشد.<sup>۲</sup>

پیوند ریه هم به صورت پیوند یک ریه و هم دو ریه انجام می‌شود. در مقایسه با پیوند سایر اعضا، پیوند ریه دارای مشکلات، عوارض و مرگ و میر بیشتری است.<sup>۳</sup> علت این امر بیشتر مربوط به استریل نبودن این پیوند (به علت وجود هوا در ریه‌ها)، ساختمان پیچیده ریه و وسعت تماس آنتی ژن و آنتی‌بادی می‌باشد.<sup>۴</sup>

اکثر بیمارانی که پیوند ریه می‌شوند تا مدت‌ها از عفونت‌های مکرر و غیر عادی رنج می‌برند و نیز میزان دفعات رد پیوند بالا است. مهمترین عارضه مزمنی که در بیماران پیوند ریه دیده می‌شود "سندرم برونشبولیت اوبلیتران" است که تقریباً در اکثر بیماران ۴-۵ سال بعد از پیوند ایجاد می‌شود. درمان این عارضه مشکل بوده و فقط با پیوند مجدد می‌توان آن را به صورت قطعی درمان کرد. پیوند مجدد ریه خود مشکلات خاص خود را داشته و از پیوند اول مشکل‌تر بوده و عوارض و مرگ و میر بیشتری دارد.<sup>۵-۶</sup>

در اینجا بیماری معرفی می‌شود که تحت پیوند یک ریه قرار گرفته و بعد از حدود ۶ سال به علت "برونشبولیت اوبلیتران" و فیبروز و تخریب ریه پیوند شده، تحت پیوند مجدد ریه مقابل قرار گرفت. این اولین اقدام به پیوند مجدد ریه در ایران است.

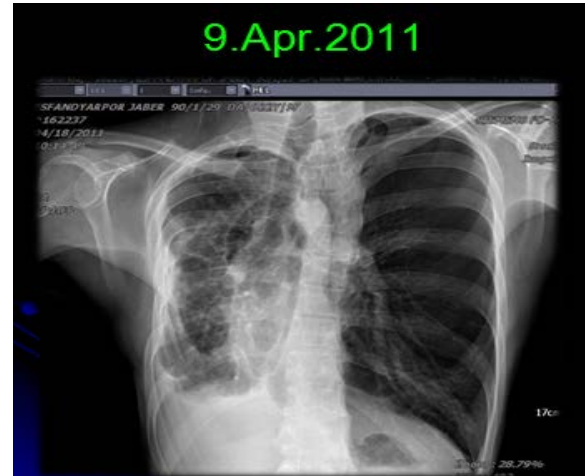
### معرفی بیمار

بیمار مرد ۲۵ ساله‌ای است که در تاریخ ۱۳۸۵/۰۶/۰۷ به علت آمفیزم شدید ( $\alpha 1$  آنتی‌تریپسین منفی بوده) تحت عمل پیوند یک ریه (سمت راست) قرار گرفت تا سه سال بعد از پیوند وضعیت عمومی و تنفسی خوبی داشت و تحت درمان با داروهای سرکوب کننده سیستم ایمنی و نیز کنترل عفونت بوده است (سیکلوسپورین، سل سپت و پردنیزولون). از سال سوم به بعد تنگی نفس خفیف پیدا کرده که به تدریج پیشرفت کرده است. در بررسی اولیه بیمار، علائمی از عفونت نداشته و کشت ترشحات برونش منفی بوده است، رادیوگرافی و سی‌تی اسکن بیمار در بررسی اولیه (سه سال بعد از پیوند) در تصویر ۱ ارائه شده است. همچنین در اسکن ونتیلیاسیون / پرفیوژن بیمار، ریه

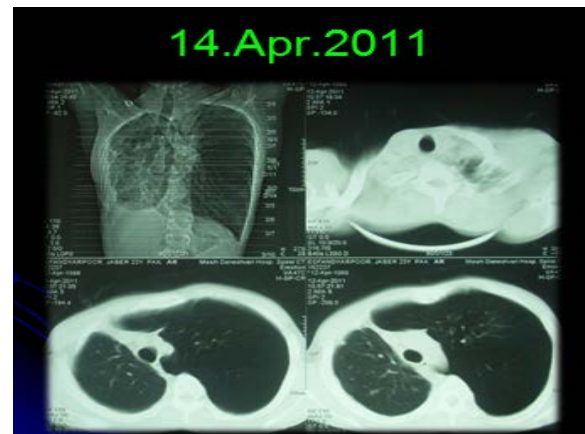دیررس دیده می‌شود. وقتی این افزایش حجم به صورت دیررس اتفاق افتد، می‌تواند به علت کاهش حجم و کمپلیانس ریه پیوندی و یا پیشرفت بیماری انسدادی در ریه غیر پیوندی باشد که مورد آخر در بیماران مبتلا به آمفیوزم بیشتر دیده می‌شود.<sup>۷</sup> در صورت کاهش حجم و فیروز ریه پیوندی برونشیلولیت اوبلیتران می‌تواند یکی از علل آن باشد که در بیمار ما نیز همین پاتولوژی مورد تأیید قرار گرفت. در این گروه از بیماران قدم اول درمانی افزایش میزان مصرف داروهای مهار کننده سیستم ایمنی می‌باشد. در صورتی که پاسخ درمانی مناسب به این داروها دیده نشود، مشکل اساسی جهت درمان آنها به وجود خواهد آمد. در صورتی که علت افزایش حجم ریه غیر پیوندی تشدید بیماری انسدادی در آن باشد، بعضی از مؤلفین اعمال جراحی از جمله بولکتومی، اعمال جراحی کاهش حجم ریه و حتی پنومونکتومی این ریه را گزارش کرده‌اند.<sup>۸</sup> در بسیاری از موارد تشخیص میزان نقش این دو علت در کاهش ظرفیت‌های تنفسی بیمار از یکدیگر امکان‌پذیر نمی‌باشد.

با توجه به فیروز شدید ریه پیوندی در بیمار ما و تأیید پاتولوژی برونشیلولیت اوبلیتران، پیوند ریه مجدد برای وی در نظر گرفته شد و ریه (غیر پیوندی) کاندید عمل گردید. در بررسی‌های مؤلفین دیگر نیز شایعترین علت پیوند مجدد در بیماران برونشیلولیت اوبلیتران می‌باشد.<sup>۹-۱۰</sup>

این اولین مورد پیوند مجدد ریه ایران بود. اگرچه عمل جراحی منجر به مرگ بیمار شد، ولی از نظر روش عمل جراحی و مراقبت‌های حین عمل و چند روز بعد از عمل مشکلی ایجاد نشد، براساس این تجربه به نظر می‌رسد که انجام پیوند ریه در شرایط کنونی در داخل کشور امکان‌پذیر است و در موارد لزوم می‌توان اقدام به انجام این کار کرد. در هر حال پیوند مجدد ریه عملی سنگین‌تر و دارای خطر است و مشکلات بیشتری نسبت به پیوند اول دارد. برای اقدام به این عمل لازم است علاوه بر داشتن مهارت و تجربه کافی در پیوند، تجهیزات مورد نیاز با کیفیت لازم فراهم باشد و سعی شود در بهترین شرایط ممکن اقدام به این عمل بشود.



تصویر ۲ الف - رادیوگرافی



تصاویر ۲ ب - سی‌تی اسکن بیمار ۵ سال بعد از پیوند، ریه پیوند شده کوچک شده و ریه پیوند نشده به سمت این ریه شیفت پیدا کرده است

### بحث و نتیجه‌گیری

پیوند یک ریه به تنهایی روش درمانی مناسب برای بسیاری از بیماری‌های مزمن ریه می‌باشد. بزرگترین گروهی از بیماران که کاندید این نوع پیوند می‌شوند، مبتلایان به فیروز ریه و آمفیوزم هستند. در این گروه از بیماران نباید هیچگونه مشکلی از نظر عفونت ریه وجود داشته باشد. اگرچه که ریه باقی مانده می‌تواند مشکلاتی را برای بیمار ایجاد کند. یکی از عوارضی که در این موارد دیده می‌شود، افزایش حجم ریه باقی مانده بوده که به دو صورت زودرس و

**Abstract:****A Case Report of Lung Re-Transplantation**

*Sheikhy K. MD*<sup>\*</sup>, *Daneshvar Kakhki A. MD*<sup>\*\*</sup>, *Sadegh Beigee F. MD*<sup>\*\*\*</sup>  
*Shadmehr M.B. MD*<sup>\*\*\*\*</sup>, *Saghebi S.R. MD*<sup>\*\*\*\*\*</sup>, *Abbasidezfouli A. MD*<sup>\*\*\*\*\*</sup>

(Received: 16 Jan 2013      Accepted: 29 May 2014)

Lung re-transplantation is a technically difficult procedure, but it becomes necessary in some patients with previous lung transplantation. Our patient was a 25 years old man with emphysema and alpha-1 antitrypsin deficiency, and had right side single lung transplantation 6 years ago. After 3 years of first operation pulmonary indexes gradually declined and with the diagnosis of Obliterans Bronchiolitis, he was treated by immunosuppressive medication and antibiotics. But with more decline in pulmonary function, frequent rejections and fibrosis, patient became dependent on supplemental oxygen, and re-transplantation was considered to be the only efficient treatment. Finally patient underwent left side lung transplantation, 6 years after his first lung transplantation.

**Key Words: Transplantation, Lung, Emphysema**

\* *Assistant Professor of Thoracic Surgery, Lung Transplantation Research Center, National Research Institute of Tuberculosis and Lung Diseases (NRITLD), Shahid Beheshti University of Medical sciences, Tehran, Iran*

\*\* *Assistant Professor of Thoracic Surgery, Tracheal Diseases Research Center, National Research Institute of Tuberculosis and Lung Diseases (NRITLD), Shahid Beheshti University of Medical Sciences, Tehran, Iran*

\*\*\* *Assistant Professor of Thoracic Surgery, Chronic Respiratory Diseases Research Center, National Research Institute of Tuberculosis and Lung Diseases (NRITLD), Shahid Beheshti University of Medical Sciences, Tehran, Iran*

\*\*\*\* *Professor of Thoracic Surgery, Tracheal Diseases Research Center, National Research Institute of Tuberculosis and Lung Diseases (NRITLD), Shahid Beheshti University of Medical Sciences, Tehran, Iran*

\*\*\*\*\* *Assistant Professor of Thoracic Surgery, Telemedicine Research Center, National Research Institute of Tuberculosis and Lung Diseases (NRITLD), Shahid Beheshti University of Medical sciences, Tehran, Iran*

\*\*\*\*\* *Professor of Thoracic Surgery, Lung Transplantation Research Center, National Research Institute of Tuberculosis and Lung Diseases (NRITLD), Shahid Beheshti University of Medical Sciences, Tehran, Iran*

## References:

1. Selim M. Arcosoy, M.D, Robert M. Kotloff, M.D. Lung transplantation. *N Eng J Med* 1999; 340(14): 1081-1091.
2. A.R. Glanville, M. Estenne. Indications, patient selection and timing of referral for lung transplantation. *Eur Respir J* 2003; 22: 845-852.
3. Thabut G, Christie JD, Kremers WK, Fournier M, Halpern SD. Survival differences following lung transplantation among US transplant centers. *JAMA* 2010; 304: 53-60.
4. Billings JL, Hertz MI, Savik K, Wendt CH. Respiratory viruses and chronic rejection in lung transplant recipients. *J Heart Lung Transplant*. 2002 May; 21(5): 559-66.
5. Hertz MI, Aurora P, Christie JD, Dobbels F, etal. Registry of the International Society for Heart and Lung Transplantation. *J Heart Lung Transplantation*. 2008; 27(9): 937-42.
6. Finlen Copeland CA, Snyder LD, Zaas DW, Turbyfill WJ, Davis WA, Palmer SM. Survival after bronchiolitis obliterans syndrome among bilateral lung transplant recipients. *Am J Respir Crit Care Med*. 2010 Sep 15; 182(6): 784-9.
7. Venuta F, Boehler A, Rondina EA, etal. complications in the native lung after single lung transplantation. *Eur J Cardiothorac Surg* 1999; 16: 54-8.
8. King Cs, Khandhar S, Burten N, etal. Native lung complications in single lung transplant recipients and role of pneumonectomy. *J Heart Lung Transplantation* 2009; 28: 851-6.
9. Warneke G, Haverich A. Lung re-transplantation: review. *Car Opin Organ Tranplant* 2012; 17: 485-90.
10. Slama A, Natmessnig A, Jaksch P. Long term clinical outcome of pulmonary re-transplantation for chronic lung allograft problems. *J Heart Lung Transplantation* 2014; 33, suppl, 186.