

## گزارش یک مورد متاستاز آدنوکارسینوم مری به پوست سر

دکتر سیدعباس طباطبایی\*، دکتر سیدمظفر هاشمی\*\*، دکتر غلامرضا مهاجری\*\*، دکتر مجتبی احمدی نژاد\*\*\*

دکتر وحید گوهریان\*\*\*\*، دکتر محسن کلاهدوزان\*\*\*\*\*، دکتر لیلا مقدسی\*\*\*\*\*

### چکیده:

تعداد کمی گزارش متاستاز پوستی از سرطان مری وجود دارد، بخصوص از آدنوکارسینومای مری. در حال حاضر موردی از مردی ۷۱ ساله با متاستاز آدنوکارسینومای مری در پوست سر داریم. یافته‌های بالینی و بافت‌شناسی مورد بحث قرار می‌گیرند و توصیه‌های لازم برای پزشکان بیان می‌شود.

### واژه‌های کلیدی: آدنوکارسینومای مری، متاستاز، پوست سر

### زمینه و هدف

**مواد و روش‌ها**  
بیمار مرد ۷۱ ساله‌ای است که با شکایت از دو ضایعه پوستی با رشد سریع در ناحیه پوست سر بدون زخم، خارش و درد مراجعه نموده است که با درمان‌های معمول آنتی‌بیوتیک پاسخ ندادند است (تصویر ۱).

متاستاز پوستی سرطان مری نادر است و کمتر از یک درصد موارد متاستاز را شامل می‌شود.<sup>۱</sup> گزارشات اندکی از متاستاز سرطان مری به پوست وجود دارد، لذا ممکن است باعث اشتباه تشخیصی شود. در این مقاله یک مورد نادر متاستاز پوستی آدنوکارسینومای مری به پوست سر معرفی می‌شود.

نویسنده پاسخگو: دکتر وحید گوهریان

تلفن: ۰۳۱۱-۲۲۰۸۵۷۷

E-mail: goharian@resident.mui.ac.ir

\* دانشیار گروه جراحی قفسه سینه، دانشگاه علوم پزشکی اصفهان، بیمارستان الزهراء (س)، بخش جراحی قفسه سینه

\*\* استادیار گروه جراحی قفسه سینه، دانشگاه علوم پزشکی اصفهان، بیمارستان الزهراء (س)، بخش جراحی عمومی

\*\*\* استادیار گروه جراحی عمومی، دانشگاه علوم پزشکی لرستان، بیمارستان شهداء، بخش جراحی عمومی

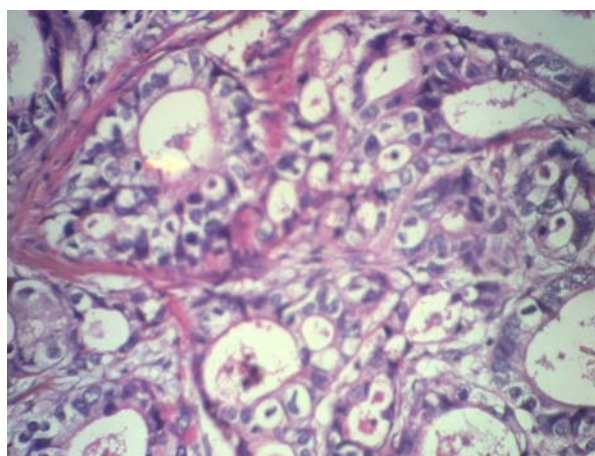
\*\*\*\* جراح قفسه سینه، دانشگاه علوم پزشکی استان چهار محال و بختیاری، بیمارستان آیت‌الله... کاشانی، بخش جراحی قفسه سینه

\*\*\*\*\* جراح قفسه سینه، دانشگاه علوم پزشکی اصفهان، بیمارستان الزهراء (س)، بخش جراحی قفسه سینه

\*\*\*\*\* پزشک عمومی، دانشگاه علوم پزشکی اصفهان، بیمارستان الزهراء (س)

### بحث و نتیجه گیری

متاستاز پوستی بدخیمی‌های دستگاه گوارشی نادر است،<sup>۱</sup> ولی به همراه بدخیمی‌های کلیه<sup>۲</sup> و سرطان اولیه ریه<sup>۳</sup> دیده می‌شود. متاستاز پوستی ممکن است اولین علامت بدخیمی پیشرفته بدون علامت باشد<sup>۴</sup> و معمولاً از تومورهای اولیه در پستان، ریه و کولون منشأ می‌گیرد، ولی متاستاز پوستی ناشی از آدنوکارسینوم مری فوق‌العاده نادر است.<sup>۵</sup> با وجود علائمی شامل رشد سریع، نداشتن پاسخ‌های التهابی موضعی و سالم بودن اپیتلیوم روی ضایعه در مراحل اولیه، بایستی شک بالینی به متاستاز ضایعات پوستی شود.<sup>۶</sup>



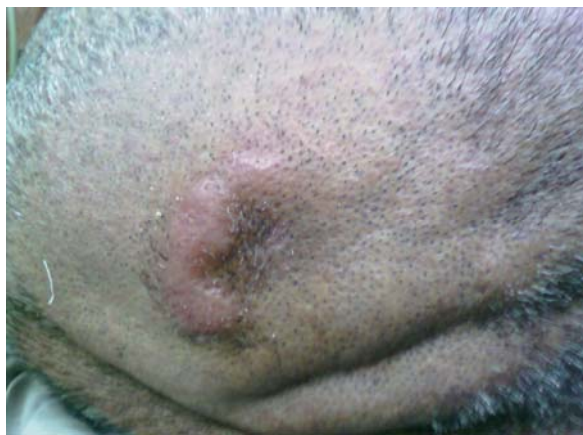تصویر ۳- High Power سلول‌های نوپلاستیک با منشأ دستگاه گوارش با هستک برجسته با نسبت هسته به سیتوپلاسم بالا می‌باشد که با نمای غددی قرار گرفته‌اند.

متاستاز پوستی نوک بینی از اسکواس سل کارسینوم مری یک مرتبه در مقاله گزارش شده است. این ضایعه به حفره بینی گسترش داشته است<sup>۱</sup> و در واقع ناشی از کاشته شدن سلول‌های توموری در مخاط تروماتیزه بینی بعد از استفاده طولانی مدت لوله‌های نازوگاستریک بعد از عمل جراحی بوده است. متاستاز محل پورت حین جراحی لاپاراسکوپی به خوبی ثابت شده است.<sup>۸</sup> تصور می‌شود که مکانیسم‌های متعددی شامل کاشته شدن،<sup>۹</sup> نشت گاز از محل پورت‌های لاپاراسکوپی (اثر دودکشی Chimney Effect) و با تأثیر پنوموپریتون روی واکنش‌های ایمنی موضعی در بروز این گونه متاستازها نقش داشته باشند.

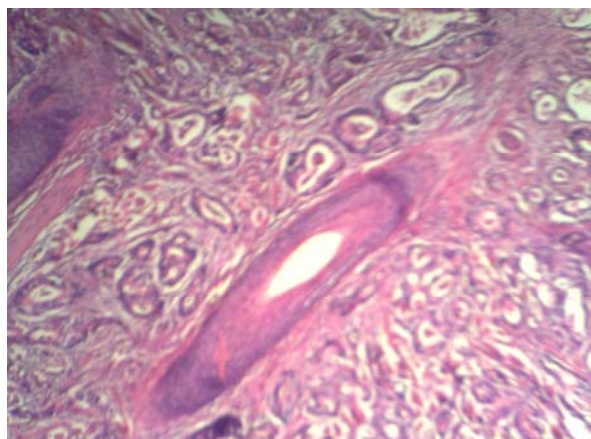
همچنین گسترش خونی و لنفاوی را بایستی در اینگونه متاستازها در نظر داشته باشیم. احتمالاً محل‌های ترومای پوستی خواستگاه این گونه متاستازها است.<sup>۹</sup>

حدود ۱۰ ماه قبل بیمار به دلیل دیسفاژی پیشرونده، بی‌اشتهایی و کاهش وزن با تشخیص آدنوکارسینومای مری توراسیک تحت عمل جراحی ازوفاگتومی ترانس هیاتال و ازوفاگوگاستروستومی گردنی قرار گرفته بود.

در پی‌وپسی از ضایعات پوستی به عمل آمده پرولیفراسیون نوپلاستیک سلول‌های اپی‌تلیال غددی با نمای گlandولر دیده می‌شود، که این سلول‌ها دارای آتیسیم و پلئومورفیسم می‌باشد.



تصویر ۱- ضایعه پوستی پوست سر



تصویر ۲- Medium Power غدد نوپلاستیک متاستاتیک به صورت منتشر در ناحیه درم در اطراف فولیکول‌های مو در ناحیه پوست سر

درگیری تومورال در سرتاسر درم مشهود بوده و تشخیص پاتولوژیک غدد متاستاتیک آدنوکارسینوم با منشأ دستگاه گوارش بوده است (تصاویر ۲ و ۳).

**Abstract:**

## **Report of a Rare Case of Esophageal Adenocarcinoma to the Scalp Skin**

*Tabatabaee S. A. MD<sup>\*</sup>, Hashemi S. M. MD<sup>\*\*</sup>, Mohajery G. R. MD<sup>\*\*</sup>, Ahmadi Nejad M MD<sup>\*\*\*</sup>  
Goharian V. MD<sup>\*\*\*\*</sup>, Kolasdozan M. MD<sup>\*\*\*\*\*</sup>, Moghaddasi L. MD<sup>\*\*\*\*\*</sup>*

(Received: 27 May 2008    Accepted: 31 August 2009)

There are few reported cases of cutaneous metastases of esophageal carcinoma, especially of esophageal adenocarcinoma. We present a case of a 71-year-old man with metastatic esophageal cancer in the scalp. Clinical and histological findings are discussed, and recommendations for clinicians are suggested.

***Key Words: Esophageal Adenocarcinoma, Metastasis, Scalp***

*\* Associate Professor of Thoracic Surgery, Isfahan University of Medical Sciences and Health Services, Al-Zahra Hospital, Isfahan, Iran*

*\*\* Assistant Professor of Thoracic Surgery, Isfahan University of Medical Sciences and Health Services, Al-Zahra Hospital, Isfahan, Iran*

*\*\*\* Assistant Professor of General Surgery, Lorestan University of Medical Sciences and Health Services, Shohada Hospital, Lorestan, Iran*

*\*\*\*\* Thoracic Surgeon, Chahar Mahal Bakhtiary University of Medical Sciences and Health Services, Ayetollahh Kashani Hospital, Chahar Mahal Bakhtiary, Iran*

*\*\*\*\*\* Thoracic Surgeon, Isfahan University of Medical Sciences and Health Services, Kashani Hospital, Isfahan, Iran*

*\*\*\*\*\* General Practitioner, Isfahan University of Medical Sciences and Health Services, Isfahan, Iran*

## References:

1. Chau C.H, Siu W.T, Li M.K. Nasal tip metastasis from esophageal carcinoma. *Can surg* 2002; 45: 224.
2. Bernstein J.M, Montgomery W.W, Balogh K Jr. Metastatic tumors to maxilla, nose and paranasal sinus. *Laryngoscope* 1966; 76; 621.
3. Gavl T, Subbus W.A. Metastasis tumors of the nasal tip. *Br J plast Surg* 1985; 38: 570.
4. Hammert W.C, Champagne L, heckler F.R. Metastatic squamous cell carcinoma of nasal tip: A case report. *J Oral Maxillofac Surg* 1999; 57: 186.
5. Shvili Y, Talmi Y, Kessler E, Kolkov Z, Zogra Y. Basaloid squamous carcinoma of larynx metastatic to the skin of nasal tip. *J carcinomaxillofac surg* 1990; 18: 322.
6. Fereidooni F, Kovacs K, Azizi M.R, Nikoo M. Skin metastasis from an ocul0.
7. .ot esophageal adenocarcinom: a case report. *Can J Gastreterol* 2005; 19(11): 673-6.
8. Ron E.k, Noed R, Jukie DM. Scalp metastasis from esophageal adenocarcinoma. *Cutis* 2006; 77(2): 106-8.
9. Kurdow R. Schnie W.B, Delere Y, Boehle A.S, Doniec J.M. Implantation metastasis of a hypopharyngeal carcinoma at the site of a percutaneous endoscopic gasterostomy. *Endoscopy* 2003; 35: 462.
10. Ramirez P.T, Wolf J.K, Levenback K. C. Laparoscopic port site metastasis; etiology and prevention. *Gynecol oncol* 2003; 91: 179.