

## آناتومی شاخه راجعه عصب مدیان در بیماران با سندرم کارپال تانل ایدیوپاتیک شدید

دکتر داود جعفری\*، دکتر حمید طاهری\*، دکتر هومن شریعت‌زاده\*، دکتر فرید نجد مظهر\*\*

### چکیده:

**زمینه و هدف:** آناتومی عصب مدیان ممکن است در بیماران با سندرم کارپال تانل با افراد عادی متفاوت باشد و این مطالعه در جهت کمک به اجتناب از آسیب به عصب در جراحی آزادسازی کارپال تانل طراحی و اجرا شده است.

**مواد و روش‌ها:** تعداد چهل بیمار که با تشخیص سندرم کارپال تانل ایدیوپاتیک و شدید تحت عمل جراحی آزاد کردن عصب مدیان قرار گرفتند، در این مطالعه گنجانده شده‌اند. فاصله بین چین دیستال مچ دست تا محل جدا شدن شاخه راجعه عصب مدیان اندازه‌گیری شد. آناتومی شاخه راجعه عصب مدیان بررسی شده و مشخص گردید که این شاخه از کدام یک از انواع آناتومیک اکسترالیگامنت، ترانس لیگامنت و یا ساب لیگامنت تبعیت می‌کند. همینطور دقت شد که شاخه راجعه از کدام قسمت عصب مدیان (طرف اولنار، طرف رادیال و یا پالمار) جدا شده و طی مسیر می‌کند.

**یافته‌ها:** از تعداد ۴۰ بیمار، سی و هشت نفر زن و دو نفر مرد بودند. میانگین سن بیماران ۵۴ سال (محدوده ۳۷ تا ۷۶ سال) بود. نتایج نوع آناتومیک عصب راجعه بدین شرح بود: سی و هشت مورد اکسترالیگامنت و یک مورد ترانس لیگامنت بوده و یک مورد از نوع ساب لیگامنت مشاهده شد. در تمامی موارد عصب راجعه از طرف رادیال عصب مدیان جدا شده و طی مسیر می‌کرد و هیچ مورد از جدا شدن عصب راجعه از طرف اولنار و یا پالمار عصب مدیان یافت نشد. میانگین طول فاصله چین دیستال مچ دست تا محل جدا شدن عصب راجعه از عصب مدیان ۳۱ میلی‌متر (محدوده ۲۹ تا ۳۵ میلی‌متر) بود که پروگزیمال‌تر نسبت به تعیین محل آن با خطوط کاپلان است.

**نتیجه‌گیری:** بر اساس یافته‌های این مطالعه، آناتومی عصب مدیان در بیماران با سندرم کارپال تانل در مقایسه با افراد سالم متفاوت است و جراحان باید در حین عمل جراحی آزادسازی کارپال تانل این مسئله را مد نظر قرار دهند.

### واژه‌های کلیدی: آناتومی، عصب مدیان، سندرم کارپال تانل

### زمینه و هدف

از فشار روی اعصاب در اندام فوقانی است.<sup>۱</sup> علائم ناشی از این سندرم شامل پارستزی با یا بدون کرختی در محدوده عصب مدیان در دست (انگشتان شست، اشاره، وسط و نیمه لترال

سندرم کارپال تانل (Carpal Tunnel Syndrome) به مجموعه‌ای از علائم اطلاق می‌شود که با فشار بر روی عصب مدیان در مچ دست ایجاد می‌شوند. این سندرم شایعترین نوع

نویسنده پاسخگو: دکتر داود جعفری

تلفن: ۸۸۳۸۵۱۴

Email: djkolar@IUMS.ac.ir

\* استادیار گروه جراحی ارتوپدی، دانشگاه علوم پزشکی ایران، بیمارستان شفا یحیانیان

\*\* ارتوپد، دانشگاه علوم پزشکی ایران، بیمارستان شفا یحیانیان

تاریخ وصول: ۱۳۸۶/۱۱/۱۴

تاریخ پذیرش: ۱۳۸۷/۰۹/۱۰

## مواد و روش‌ها

این مطالعه به صورت پرسپکتیو بر روی چهل بیمار از خرداد ماه ۱۳۸۶ لغایت آذر ماه ۱۳۸۶ که با تشخیص سندرم کارپال تانل ایدیوپاتیک و شدید (Severe Idiopathic Carpal Tunnel Syndrome) تحت عمل جراحی آزاد کردن عصب مدیان قرار گرفتند، صورت گرفته است. شرایط بیماران برای ورود در مطالعه از این قرار بود:

۱- سندرم کارپال تانل ایدیوپاتیک و شدید بوده و نیازمند جراحی باشد

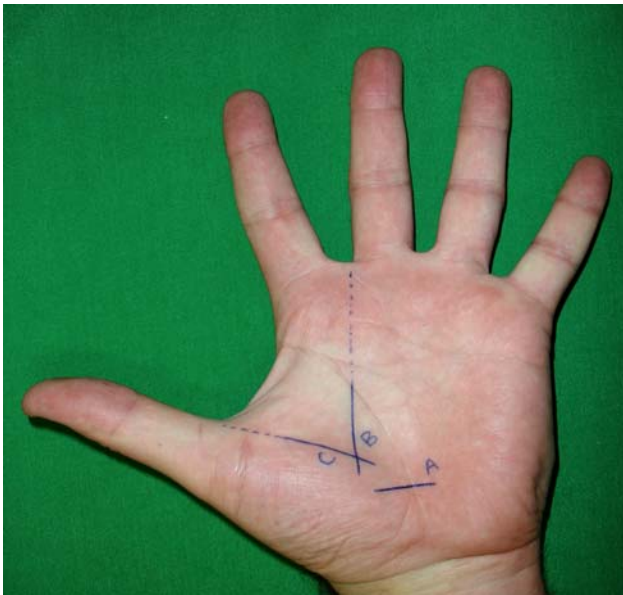
۲- بیمار سابقه جراحی در ساعد، مچ و دست مبتلا را نداشته باشد

۳- بیمار سابقه تزریق در کارپال تانل را نداشته باشد

شدت سندرم کارپال تانل و نیاز به آزاد سازی با در نظر گرفتن جمیع علائم بالینی و الکترودیآگنوزیس که نشانگر تأخیر زیاد سنسوری و موتور مدیان در دیستال (Prolonged Median Motor and Sensory Distal Latencies) است، انجام شد.<sup>۴</sup> بیماران یا با روش بی‌حسی موضعی و یا با روش بی‌هوشی عمومی تحت عمل جراحی باز قرار گرفتند. عمل جراحی تحت بزرگنمایی لوپ و با برش کلاسیک انجام شد. عمل جراحی مطابق اصول قید شده در کتب کلاسیک انجام گرفت. برای آزاد سازی عصب مدیان در کارپال تانل برشی موازی با چین تنار (Thenar Crease) و ۶ میلی‌متر بطرف اولنار همان چین انجام می‌شد تا از بجای گذاشتن اسکار در بافت روی عصب مدیان و همینطور از آسیب زدن به شاخه حسی پوستی پالمار عصب مدیان که در مسیر چین تنار قرار دارد، اجتناب شود. برش تا چین دیستال مچ ادامه یافت و اگر برای آزاد کردن فاشیای عمقی ساعد نیاز به گسترش برش بود از طریق یک برش کوتاه که با زاویه حاده و با تمایل به سمت مدیال مچ این مهم حاصل می‌شد. در عمل جراحی هر سه جزء آناتومیک یعنی فاشیای عمقی ساعد، فلکسور رتیناکولوم و آپونوروز بین عضلات تنار و هیپوتنار در کف دست آزاد شدند.<sup>۲</sup> عصب مدیان به دقت معاینه شد. فاصله بین چین دیستال مچ دست تا محل شدن شاخه راجعه یا حرکتی عصب مدیان با خط کش استریل اندازه‌گیری شد. برای اجتناب از خطای بین مشاهده‌گران (Interobserver Error) همه اندازه‌گیری‌ها توسط یک نفر از جراحان انجام گرفت. آناتومی شاخه راجعه عصب مدیان بررسی شد و مشخص گردید که این شاخه از کدام یک از انواع

انگشت حلقه) بوده و بیمار ممکن است از درد ناحیه تنار در موارد شدید شاکی باشد.<sup>۲</sup> در موارد شدید ضعف و آتروفی عضلات ابدوکتور پولیسیس برویس و اپوننس پولیسیس به یافته‌ها اضافه می‌شوند. سندرم کارپال تانل یک تشخیص بالینی است و بر ترکیبی از علائم و یافته‌های بالینی استوار بوده و در نهایت تشخیص ممکن است با مطالعات الکترودیآگنوستیک تأیید شود.<sup>۳و۴</sup> کارپال تانل توسط فلکسور رتیناکولوم (Flexor retinaculum) محدود می‌شود که در طرف اولنار به همیت (Hamate) و تری کنروم (Triquetrum) و در طرف رادیال به اسکافوئید و تراپزیوم محدود است. عصب مدیان به همراه شریان‌ش و نه عدد تاندون‌های فلکسور (فلکسورهای سطحی و عمقی) از زیر فلکسور رتیناکولوم عبور می‌کنند. اولین شاخه عصب مدیان که به شاخه حرکتی و یا عصب راجعه معروف است از عصب جدا می‌شود و به قسمت اعظم عضلات تنار عصب دهی می‌کند. این شاخه یا در خارج فلکسور رتیناکولوم جدا می‌شود که به آن اکسترا لیگامنت (Extriligamentous) گفته می‌شود و یا اینکه در زیر رتیناکولوم جدا شده و به همراه عصب مادر طی مسیر می‌کند و از کانال خارج می‌شود در این صورت به این وضعیت ساب لیگامنت (Subligamentous) گفته می‌شود. اگر عصب راجعه در زیر فلکسور رتیناکولوم جدا شود و این رتیناکولوم را سوراخ کرده و از آن خارج شود به این نوع نام ترانس لیگامنت (Transligamentous) اطلاق می‌شود.<sup>۲و۴</sup> در مواردی که درمان‌های غیر جراحی در رفع فشار از روی عصب مدیان ناموفق است، درمان‌های جراحی با تکنیک‌های مختلف اندیکاسیون پیدا می‌کند و در این موقع است که آگاهی از آناتومی کارپال تانل و عصب مدیان اهمیت پیدا می‌کند. آناتومی کارپال تانل و عصب مدیان و شاخه بسیار مهم آن یعنی عصب راجعه در مطالعات بر روی اجساد مورد بررسی قرار گرفته است،<sup>۵-۷</sup> ولی مطالعه آناتومی و خصوصیات عصب مدیان در بیماران با سندرم کارپال تانل بسیار کمتر مورد توجه پژوهشگران قرار گرفته است. اگر این خصوصیات آناتومیک در بین افراد سالم و بیماران مبتلا به سندرم کارپال تانل متفاوت باشد در این صورت این آناتومی متفاوت برای جراحان به منظور شناخت بهتر و جلوگیری از عوارض ناخواسته جراحی بسیار حائز اهمیت خواهد بود. مطالعه حاضر برای پاسخ دادن به این سوال که آیا آناتومی کارپال تانل و عصب مدیان در بیماران با سندرم کارپال تانل شدید با انسان‌های سالم متفاوت است یا نه، طراحی و اجرا شده است.

در سال ۱۹۹۶ Olave و همکارانش به طور مبسوط به مطالعه مورفولوژیک عصب مدیان و شاخه راجعه آن پرداختند. بر اساس یافته‌های آنها که بر روی ۶۰ مچ دست از ۳۰ جسد انجام شد، منشاء شاخه راجعه در اکثر موارد اکسترالیگامنت و ساب لیگامنت بوده و در ۱۵٪ موارد نیز به شکل ترانس لیگامنت بود. آن مؤلفین میانگین فاصله محل چرخش عصب را از چین دیستال مچ دست ۳۴/۶ میلی‌متر ارزیابی کردند. ولی گزارش اشاره‌ای به فاصله منشاء عصب راجعه از چین دیستال مچ دست ندارد.<sup>۶</sup> برای کمک و راهنمایی به جراحان در جهت جلوگیری از آسیب زدن به شاخه راجعه عصب مدیان روش‌های مختلف مورد استفاده قرار می‌گیرند که یکی از رایج‌ترین آنها استفاده از خطوط کاپلان (Kaplan) است.<sup>۱۳</sup> بر اساس این روش خطی از لبه رادیال انگشت سوم به پروگزیمال کشیده می‌شود و سپس خط دیگری از منشاء رادیال فضای بین انگشتی اول به طرف هوک استخوان همیت رسم می‌شود. این خط دوم را خط اصلی کاپلان می‌نامند (Kaplan's Cardinal Line). محل تقاطع این دو خط نشانگر منشاء عصب راجعه است (تصویر ۱).



تصویر ۱- خط A نشانگر محل جدا شدن شاخه راجعه از عصب مدیان بر اساس مطالعه حاضر است، خطوط B و C خطوط کاپلان و محل تلاقی آنها محل منشاء شاخه راجعه عصب مدیان بر اساس نظریه کاپلان است، خط C همان خط اصلی موسوم به Kaplan's Cardinal Line است.

اکثر مطالعات انجام شده در مورد شاخه راجعه عصب مدیان بر روی اجساد بوده است. مؤلفین مطالعه حاضر با این فرض که ممکن است آناتومی شاخه راجعه عصب مدیان در

آناتومی اکسترالیگامنت، ترانس لیگامنت و یا ساب لیگامنت تبعیت می‌کند. همینطور دقت می‌شد که شاخه راجعه از کدام قسمت عصب مدیان (طرف اولنار، طرف رادیال و یا پالمار) جدا شده و طی مسیر می‌کند.

### یافته‌ها

از تعداد ۴۰ بیمار، سی و هشت نفر زن و دو نفر مرد بودند. میانگین سن بیماران ۵۴ سال (محدوده ۳۷ تا ۷۶ سال) بود. نتایج نوع آناتومی عصب راجعه بدین شرح بود: سی و هشت مورد اکسترالیگامنت و یک مورد ترانس لیگامنت بوده و یک مورد از نوع ساب لیگامنتوس مشاهده شد. در تمامی موارد عصب راجعه از طرف رادیال عصب مدیان جدا شده و طی مسیر می‌کرد و هیچ مورد از جدا شدن عصب راجعه از طرف اولنار و یا پالمار عصب مدیان یافت نشد. میانگین طول فاصله چین دیستال مچ دست تا محل جدا شدن عصب راجعه از عصب مدیان ۳۱ میلی‌متر (محدوده ۲۹ تا ۳۵ میلی‌متر) بود.

### بحث و نتیجه‌گیری

در متون و مقالات بر دو تئوری اصلی در ایجاد سندرم کارپال تانل ایدیوپاتیک تأکید شده است. تئوری اول بر استنوز یا تنگی کانال تأکید می‌کند، در حالی که تئوری دوم بر وجود تنوسینویت غیر اختصاصی تاندون‌های فلکسور دلالت دارد.<sup>۸</sup> این تنوسینویت باعث هیپرتروفی سینویال شده و باعث فشار بر عصب مدیان می‌شود. در جهت دریافت آناتومی کارپال تانل تلاش‌های زیادی انجام گرفته است. آگاهی به واریاسیون‌های موجود در مورد چگونگی شاخه شدن عصب مدیان بخصوص در هنگام آزاد کردن کارپال تانل در سندرم کارپال تانل می‌تواند بسیار با اهمیت باشد.<sup>۲</sup> مطالعات متعددی با توجه به اهمیت شاخه راجعه عصب مدیان به توصیف آناتومی آن پرداخته‌اند.<sup>۱۳، ۱۴، ۱۵، ۱۶</sup> در سال ۱۹۷۷ لانز (Lanz) طی گزارشی بسیار معروف به آناتومی و واریاسیون‌های عصب مدیان در کارپال تانل پرداخت.<sup>۱۴</sup> این گزارش هنوز بعد از گذشت ۴۰ سال اعتبار خود را حفظ کرده است و مورد ارجاع کتب و مقالات است.<sup>۹-۱۲</sup> بر اساس آن مطالعه وی با بررسی آناتومی شاخه راجعه عصب مدیان در ۱۰۰ جسد به این نتیجه رسید که در ۴۶٪ موارد شاخه راجعه اکسترالیگامنتوس، در ۳۱٪ موارد ساب لیگامنت و در ۲۳٪ موارد ترانس لیگامنتوس است.<sup>۱۳</sup> عصب راجعه معمولاً از سمت لترال یا رادیال عصب مدیان جدا می‌شود ولی گزارشانی از جدا شدن این شاخه از سمت مدیال عصب نیز وجود دارد.<sup>۲</sup>

بر اساس یافته‌های این مطالعه، آناتومی عصب مدیان در بیماران با سندرم کارپال تانل در مقایسه با افراد سالم می‌تواند متفاوت باشد و جراحان باید در حین عمل جراحی آزادسازی کارپال تانل این مسئله را مد نظر قرار دهند. مؤلفین اعتقاد دارند که با عنایت به نتایج به دست آمده از این مطالعه، پژوهش گسترده‌تری با تعداد بیشتری نمونه در این راستا ضرورت دارد. همینطور ضرورت دارد که آناتومی عصب مدیان و شاخه راجعه آن در نژاد ایرانی تحت بررسی و بعد از آن با افراد دچار سندرم کارپال تانل مقایسه شود تا با قاطعیت در مورد تفاوت این آناتومی با اطلاعات کلاسیک اظهار نظر شود.

افراد با سندرم کارپال تانل متفاوت از افراد عادی باشد، به مطالعه آناتومی این شاخه در این بیماران پرداختند. مطالعه حاضر نشانگر آن است که در ۳۸ مورد (۹۵٪) از نوع اکستریالیگامنت و فقط یک مورد (۲/۵٪) از هر کدام از انواع ساب لیگامنت و یا ترانس لیگامنت بوده است. که این یافته تفاوت زیادی با یافته‌های لانز و کتب کلاسیک دارد.<sup>۱۲ و ۹</sup> میانگین فاصله محل منشاء شاخه راجعه از چین دیستال مچ دست ۳۱ میلی‌متر بود که اگر این فاصله را در روی دست با محل منشاء عصب به روش کاپلان مقایسه کنیم، مشخص می‌شود که بر اساس مطالعه حاضر منشاء شاخه راجعه پروگزیمال‌تر از محل آن بر اساس خطوط کاپلان است.

**Abstract:**

## **Anatomy of Recurrent Branch of the Median Nerve in Patients with Severe Idiopathic Carpal Tunnel Syndrome**

*Jafari D. MD<sup>\*</sup>, Taheri H. MD<sup>\*</sup>, Shariatzadeh H. MD<sup>\*</sup>, Najd Mazhar F. MD<sup>\*\*</sup>*

**Introduction & Objective:** Anatomy of median nerve may be different in patients with carpal tunnel syndrome compared to normal persons. This study was performed to help to avoid injuring the median nerve during carpal tunnel release surgery.

**Materials & Methods:** Forty patients with severe idiopathic carpal tunnel syndrome who had undergone carpal tunnel release, were included in this study. The distance between distal wrist crease and the origin of recurrent branch of median nerve was determined. The anatomy of recurrent branch of median nerve was investigated to determine its status regarding extraligamentous, subligamentous or transligamentous patterns. The location of the origin of recurrent branch (ulnar, radial or palmar side) was also studied.

**Results:** From these 40 patients, 38 were women and 2 were men. Their mean age was 54(37-76) years. The anatomic pattern of recurrent branch was extraligamentous in 38 cases, subligamentous in one case and transligamentous in a single case. In all cases the origin of recurrent branch was from the radial side and we did not have any case of ulnar side or palmar side origin. The mean distance between distal wrist crease and the origin of recurrent branch was 31(29-35) millimeter.

**Conclusions:** According to these results there are differences in the anatomy of median nerve in patients with carpal tunnel syndrome with that of normal persons, and surgeons should pay attention to these findings during carpal tunnel release surgery.

***Key Words: Anatomy, Median Nerve, Carpal Tunnel Syndrome***

\* *Assistant Professor of Orthopedic Surgery, Iran University of Medical Sciences and Health Services, Shafa Yahyaian Hospital, Tehran, Iran*

\*\* *Orthoped, Iran University of Medical Sciences and Health Services, Shafa Yahyaian Hospital, Tehran, Iran*

## References:

1. Lo SL, Raskin K, Lester H, Lester B: Carpal tunnel syndrome. A historical perspective. *Hand Clin* 2002; 28: 211-17.
2. Green DP, Pederson WC, Hotchkiss RN, Wolfe SW. *Greens Operative Hand Surgery* 5th ed. Philadelphia: Elsevier Churchill Livingstone. 2005; 1009-18.
3. Tountas CP, Bihrlle DM, MacDonald CJ, Bergman RA: Variations of the median nerve in the carpal canal. *J Hand Surg [Am]* 1987; 12: 708-12.
4. Dumitru D, Zwarts M: Focal peripheral neuropathies. In: Dumitru D, Amato AA, Zwarts M (eds.), *Electrodiagnostic medicine*. Philadelphia: Hanley and Belfus. 2002; pp. 1043-125.
5. Robbins H: Anatomical study of the median nerve in the carpal tunnel and etiologies of the carpal tunnel syndrome. *J Bone Joint Surg Am* 1963; 45: 953-66.
6. Olave E, Prates JC, Gabrielli C, Pardi P: Morphometric studies of the muscular branch of the median nerve. *J Anat* 1996; 189: 445-9.
7. Graham WP III: Variations of the motor branch of the median nerve at the wrist. *Plast Reconstr Surg* 1973; 51: 90-2.
8. Al - Qattan MM: The anatomical site of constriction of the median nerve in patients with severe idiopathic carpal tunnel syndrome. *J Hand Surg* 2006; 31B: 6: 608-10.
9. Canale ST. *Campbell's Operative Orthopaedics* 10th ed. Philadelphia. Mosbey; 2003; 3761-65.
10. Papathanassiou BT: A variant of the motor branch of the median nerve in the hand. *J Bone Joint Surg* 1968; 50B: 156-7.
11. Johnson RK, Shrewsbury MM: Anatomical course of the thenar branch of the median nerve- Usually in a separate tunnel through the transverse carpal ligament. *J Bone Joint Surg* 1970; 52A: 269-73.
12. Lanz U: Anatomical variations of the median nerve in the carpal tunnel. *J Hand Surg [Am]* 1977; 2: 44-53.
13. Hoppenfeld S, deBoer P. *Surgical exposures in orthopaedics: The anatomic approach*. 2nd ed. Philadelphia: J. B. Lippincott Company. 1994; 173-6.