

## شوانومای پستان: تومور نادر اعصاب محیطی

دکتر روح‌الله یگانه\*، دکتر سیدامیر موسویان\*\*

### چکیده:

شوانوما یک تومور خوش‌خیم با منشاء اعصاب محیطی است. معمولاً در سر، گردن، مדיاستن، خلف صفاق و سطوح فلکسور اندام‌ها دیده می‌شود. بروز شوانوما به صورت نادر در پستان زنان و با شیوع کمتر در پستان مردان، گزارش شده است. در این مطالعه ضمن معرفی یک مورد شوانومای پستان در مرد ۵۷ ساله به مرور سایر گزارشات این بیماری نادر خواهیم پرداخت.

### واژه‌های کلیدی: شوانوما، تومور پستان، مرد

### زمینه و هدف

تأیید کننده شوانومای پستان و مرور سایر گزارشات این بیماری نادر و مقایسه آنها خواهیم پرداخت.

### معرفی مورد

مرد ۵۷ ساله با سابقه ۱۷ سال توده قابل لمس در پستان راست که در سه سال اخیر بزرگ شده بود، مراجعه کرد. بیمار هیچگونه سابقه مصرف استروئیدهای آنابولیک را ذکر نکرده و سابقه خانوادگی وی از نظر سرطان پستان، منفی بود. در معاینه بالینی توده بدون درد، متحرک، صاف و با قوام الاستیک مشهود بود. شواهدی از لنفادنوپاتی آگزیلاری وجود نداشت و گرافی قفسه سینه نرمال بود. در ماموگرافی یک توده مدور لیموبی شکل با دانسیته بالا بدون میکروکلسیفیکاسیون یا بدون تهاجم به جدار قفسه صدری دیده شد که دارای اجزای کیستیک بود. هنگام اکسپلور جراحی، توده حاوی کپسول

تومورهای با منشاء اعصاب محیطی شیوع کمی دارد. اغلب آنها خوش‌خیم می‌باشند و به درجات مختلفی اعصاب منشاء خود را درگیر می‌کنند. یکی از انواع تومورهای با منشاء اعصاب محیطی، شوانوما است. شوانوما از سلول‌های غلاف عصبی منشاء گرفته و در اغلب موارد خوش‌خیم می‌باشد. معمولاً در سر، گردن، مדיاستن، خلف صفاق و سطوح فلکسور اندام‌ها دیده می‌شود.<sup>۱</sup> بروز شوانوما به صورت نادر در معده، پستان و ژنیتالای خارجی<sup>۲</sup> گزارش شده است. وقوع این بیماری در پستان نادر بوده و تاکنون تعداد اندکی در پستان زنان گزارش شده است.<sup>۳</sup> این بیماری در پستان مردان نادرتر دیده شده است. در مورد تشخیص و درمان شوانومای پستان اطلاعات اندکی وجود دارد. ضمن معرفی مرد ۵۷ ساله مبتلا به شوانومای پستان که با توده قابل لمس در پستان راست مراجعه کرده است، به بررسی یافته‌های هیستوپاتولوژی و ایمنوهیستوشیمی

\* نویسنده پاسخگو: دکتر روح‌الله یگانه

تلفن: ۵۵۴۱۹۳۹۰

Email: Yeganeh33\_r@yahoo.com

\* دانشیار گروه جراحی عمومی، دانشگاه علوم پزشکی شهید بهشتی، بیمارستان لقمان حکیم، بخش جراحی عمومی

\*\* دستیار گروه جراحی عمومی، دانشگاه علوم پزشکی شهید بهشتی، بیمارستان لقمان حکیم، بخش جراحی عمومی

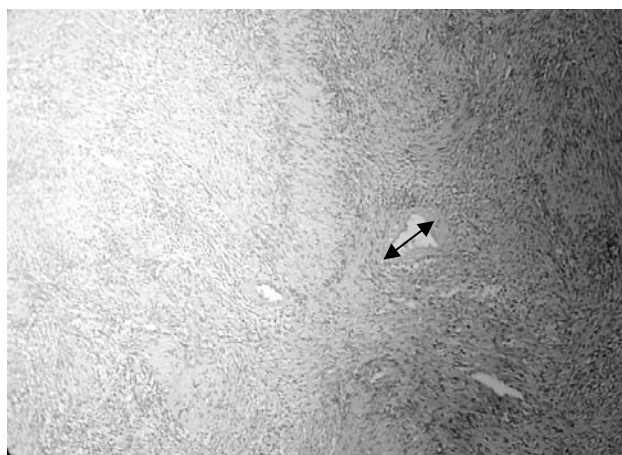
تاریخ وصول: ۱۳۸۷/۰۶/۰۶

تاریخ پذیرش: ۱۳۸۷/۰۸/۲۶

توده بدون آسیب قابل توجه به عصب را می‌دهد.<sup>۱</sup> در بیمار مورد بحث ما توده رشد آهسته‌ای داشته و هیچگونه دردی وجود نداشت. در دهه چهارم عمر توده ۱×۱ سانتیمتر در پستان راست تشخیص داده شده بود، ولی بیمار از جراحی آن امتناع ورزیده بود. بعد از ۱۷ سال به علت بزرگ شدن توده مراجعه و تحت عمل جراحی قرار گرفت. تومور به طور کامل خارج شد.

در مقاله مروری آقای Bellezza<sup>۲</sup> در سال ۲۰۰۷ به مرور ۲۴ مورد گزارش شوانومای پستان که در منابع انگلیسی زبان مطرح شده بود، پرداخت. هجده بیمار زن و شش بیمار مرد با میانگین سنی ۴۷ سال تا آن زمان گزارش شده بود. اندازه تومورهای گزارش شده از چند میلی‌متر تا ۱۱ سانتی‌متر بود. دکتر Bellezza نتیجه گرفت که بر اساس معاینه و شرح حال، تنها افتراق بین شوانومای پستان با سایر تومورهای پستان بسیار مشکل است. برای افتراق شوانومای پستان از سایر تومورها باید از اقدامات پاراکلینیک و انجام بیوپسی کمک گرفت. در بیشتر مواردی که سونوگرافی انجام گرفته بود توده هیپواکو و مدور دارای نمای خوش‌خیم گزارش شده بود.<sup>۳-۴</sup> در بیمار مورد گزارش با توجه به جنس مرد توده کاملاً قابل لمس بوده و سونوگرافی انجام نگرفت. در برخورد با توده پستانی از ماموگرافی استفاده می‌شود. یافته‌های ماموگرافیک متنوعی تاکنون در بیماران مبتلا به شوانوما گزارش شده است، این یافته‌ها شامل توده توپر با حدود مشخص بدون جزء کیستیک<sup>۴</sup> یا توده با دانسیته بالا و حدود نامشخص<sup>۵</sup> و حتی عدم وجود توده مشخص در ماموگرافی نیز گزارش شده است.<sup>۶</sup> در ماموگرافی بیمار ما توده مدور بیضی شکل با دانسیته بالا بدون میکروکلسیفیکاسیون همراه با جزء کیستیک دیده شد. احتمالاً تغییرات کیستیک به علت زمان طولانی (۱۷ سال) به وجود آمده بود. بیوپسی با سوزن ظریف [Fine Needle Aspiration (FNA)] به صورت روتین در مواجهه با توده پستانی مشکوک به شوانوما صورت نمی‌گیرد، ولی در مواردی از شوانومای پستان که تاکنون FNA انجام گرفته، سیتولوژی اغلب دسته‌هایی از باندل‌های درهم پیچیده از سلول‌های دوکی شکل با نمای حجره حجره همراه با عناصر اپیتلیالی کم بدون فعالیت میتوتیک گزارش کرده‌اند.<sup>۳-۶</sup> تشخیص قطعی شوانومای پستان تنها با مطالعه هیستوپاتولوژی توده خارج شده امکان‌پذیر است. شوانومای پستان را باید از سایر تومورهای سلول‌های دوکی مانند فیروادنوما، تومور فیلوس، فیبروما توز و کارسینوم متاپلاستیک، میوفیبروبلاستوما و نوروفیبروما افتراق داد.<sup>۸</sup> شوانومای

مشخص بوده که به طور کامل از پستان جدا گردید. اندازه توده ۲/۵×۳×۴/۵ سانتیمتر و در مقطع عرضی به رنگ صورتی، بدون تغییرات دژنراتیو بود. در بافت شناسی نئوپلاسمی فراگمانته کیسول‌دار متشکل از سلول‌های دوکی شکل با نواحی پرسلول و کم سلول (آنتونی A و B) حاوی اجسام وروکی متعدد مشاهده شد، که در بعضی نواحی دژنراسیون کیستیک را نشان می‌داد. عروق با جدار ضخیم و هیالینیزه همراه با کانون‌های خونریزی با رسوب پیگمان هموسیدرین وجود داشت (تصویر ۱).



تصویر ۱- نواحی آنتونی A با سلولاریته متراکم به همراه اجسام وروکی و نواحی آنتونی B کم سلول دیده می‌شود. یک ورید بزرگ با دیواره هیالینیزه شده مشخص گردیده است (رنگ آمیزی هماتوکسیلین - آئوزین با بزرگنمایی ۴۰۰ برابر).

برای بیمار ایمونوهیستوشیمی جهت S-100 صورت گرفت که قویا مثبت بود. در پیگیری هفت ماهه، بیمار بدون علامت بود و شکایتی نداشت.

## بحث

شوانوما شایعترین تومور اعصاب محیطی است و به نام‌های نوریلنوما (Neurilemoma) یا نورینوما (Neurinoma) نیز شناخته می‌شود. اغلب در دهه سوم زندگی روی می‌دهد. این تومور خوش‌خیم از سلول‌های شوان سازنده میلین در اعصاب محیطی به وجود می‌آید. تظاهر آن در بیشتر موارد بصورت توده با حساسیت نقطه‌ای است. وجود درد خودبخودی و دائمی مطرح کننده تغییرات بدخیمی می‌باشد. شوانوما به آرامی و در خارج از غلاف عصب منشا خود رشد می‌کند. موقعیت خارج از مرکز و مجزای آن نسبت به عصب والد، اغلب اجازه رزکسیون کامل

انتخابی در شوانومای پستان به علت عدم وجود عصب فانکشنال حیاتی و احتمال تغییرات بدخیمی، شامل اکسزیون کامل توده می‌باشد، تا کنون عود بیماری گزارش نشده است. در بیمار معرفی شده نیز توده به طور کامل خارج گردید.

### نتیجه‌گیری

شوانومای پستان مرد، یک نئوپلاسم خوش‌خیم ولی بسیار نادر می‌باشد که در تشخیص افتراقی توده‌های پستانی باید مد نظر قرار بگیرد. علیرغم استفاده از یافته‌های پاراکلینیک، تشخیص قطعی آن نیاز به مطالعه هیستوپاتولوژی دارد. درمان انتخابی آن اکسزیون کامل توده می‌باشد.

اولیه بدخیم پستان در زنان نیز گزارش شده است.<sup>۹،۸</sup> این تومورها یافته‌های پاراکلینیکی اختصاصی که دال بر بدخیمی باشد، نداشته و بنابراین تشخیص پیش از عمل آنها بسیار مشکل است. تومورهای اعصاب محیطی با درجات مختلفی اعصاب منشاء خود را درگیر می‌کنند. تعدادی از آنها را می‌توان بدون آسیب یا حداقل آسیب از عصب جدا کرد. تومورهایی که در داخل عصب رشد می‌کنند، اغلب دارای فاسیکول‌های فانکشنال می‌باشند که خارج کردن کامل آنها مستلزم قربانی کردن عصب می‌باشد. انتخاب رزکسیون ساب‌توتال، حفظ عصب و مشاهده سیر بیماری در مقابل رزکسیون کامل توده و قطع عصب بستگی به هیستولوژی تومور و نوع عملکرد عصب منشاء دارد.<sup>۱</sup> در حال حاضر درمان

**Abstract:**

## **Breast Schwannoma: The Rare Peripheral Nerve Sheath Tumor**

*Yeghane R. MD<sup>\*</sup>, Mosavian S.A. MD<sup>\*\*</sup>*

Schwannoma is a benign tumor of nerve sheath origin. It is commonly found in the head and neck, mediastan, retroperitoan and flexor surfaces of the extremities. Schwannoma's occurrence in the breast is rare with only a few cases being reported in women and is even less frequent in men. This case study introduces a 57 years old male breast schwannoma and reviews other reported cases and compare with them.

***Key Words: Schwannoma, Breast Tumor, Male***

*\* Associate Professor of General Surgery, Shahid Beheshti University of Medical Sciences and Health Services, Loghman Hakim Hospital, Tehran, Iran*

*\*\* Resident of General Surgery, Shahid Beheshti University of Medical Sciences and Health Services, Loghman Hakim Hospital, Tehran, Iran*

## References:

1. Brunicardi Ch. F, Andersen D.K, Billiar T.R, et al. Schwartz's Principles of Surgery. eighth edition. The McGraw-Hill Companies Inc. 2005; p 1645.
2. Rooh A. Yegane, Mohammadreza SH. Alaei, Elham Khanicheh. Congenital Plexiform schwannoma of clitoris. Saudi Med J 2008; 29(4): 600-2.
3. Uchida N, Yokoo H, Kuwano H: Schwannoma of the breast: report of a case. Surg Today. 2005; 35: 238-42.
4. Bellezza G, Lombardi T, Panzarola P, et al. Schwannoma of the Breast: A Case report and review of the literature. Tumori. 2007; 93: 308-311.
5. Rashidi I, Taheri-Moghadam M, Jahanshahi AH, et al. Breast neurilemmoma. Arch Iran Med. 2005; 8: 144-6.
6. Galant C, Mazy S, Berliere Met al. Two schwannomas presenting as lumps in the same breast. Diagn Cytopathol. 1996; 16: 281-4.
7. Tohnosu N, Gunji H, Shimizu T, et al. A case of neurilemmoma of the breast. Breast Cancer. 2002; 9: 257-60.
8. Salvadori B, Greco M, Galluzzo D: Surgery for malignant mesenchymal tumors of the breast; a series of 31 cases. Tumori. 1982; 68: 325-329.
9. Hauser H, Beham A, Steindorfer P, et al. Malignant schwannoma of the breast. Langenbecks Arch Chir. 1995; 380: 350-3.