

گزارش یک مورد مشکل، جسم خارجی جا بجا شده در راه هوایی

دکتر محمد هادی رفیعی*، دکتر مهرداد حسین پور**، دکتر سیاوش صحت***

چکیده:

در این گزارش، یک کودک ۹ ساله که به علت آسپیراسیون سوزن خیاطی در حین بازی به اورژانس آورده شده بود، معرفی می‌گردد. علائم بالینی بیمار شامل سرفه خشک بدون علامت دیگر بود. در گرافی ساده قفسه صدری، سوزن در مسیر راه هوایی سمت چپ مشاهده می‌شد. در برونکوسکوپی فیروپتیک و رژید، سوزن مشاهده نشد و به همین دلیل توراوتومی و برونکوتومی انجام شد، لیکن سوزن مشاهده نشد. در نهایت با استفاده از دستگاه C-arm محل سوزن در پارانشیم ریه مشخص و خارج گردید.

واژه‌های کلیدی: توراوتومی، برونکوتومی، راه هوایی

زمینه و هدف

آسپیراسیون سوزن می‌شود و به همین دلیل به یک مرکز پزشکی مراجعه و در آنجا گرافی قفسه صدری گرفته می‌شود که در آن، سوزن در همی‌توراکس چپ مشاهده می‌شود (تصویر ۱). تنها علامت بیمار سرفه خشک بوده و سایر علائم بالینی بیمار طبیعی بوده است. بیمار به مرکز پزشکی الزهراء ارجاع می‌شود. در بدو ورود بیمار هوشیار بوده و علائمی از دیسترس تنفسی نداشت. تراشه در خط وسط بود و در سمع ریه صداهای ریوی قرینه و طبیعی بودند. گرافی از قفسه سینه بیمار مجدداً تکرار شد که به علت وجود سوزن در عکس، بیمار جهت برونکوسکوپی به اتاق عمل منتقل شد. پس از بیهوشی عمومی با برونکوسکوپی رژید شماره ۶ مسیر تراشه و برونش‌ها بررسی شد که در تمام مسیر جسم خارجی دیده نشد. هیچگونه التهابی نیز در مسیر راه هوایی وجود نداشت. جهت رویت قسمت‌های دیستال از برونکوسکوپی فیروپتیک استفاده شد

علیرغم پیشرفت‌های واضح در مدیریت راه هوایی در موارد اورژانسی و تکنیک‌های آندوسکوپی، اجسام خارجی راه هوایی هنوز می‌توانند باعث بروز عوارض مهمی شده و در گروه سنی اطفال یکی از علل مهم مرگ و میر محسوب می‌شود.^۱

زمانی که، خارج نمودن جسم خارجی با کمک روش‌های آندوسکوپی میسر نمی‌باشد، در این موارد نیاز به عمل جراحی می‌شود.^۲ در مطالعه حاضر ما یک گزارش موردی از یک بیمار با آسپیراسیون سوزن خیاطی ارائه می‌نماییم که در آن هم برونکوسکوپی و هم برونکوتومی نرمال بوده است.

گزارش موردی

یک پسر بچه ۹ ساله با سابقه عمل جراحی برای اوتیسم میانی به دنبال بازی با سوزن خیاطی بطور ناگهانی دچار

نویسنده پاسخگو: دکتر محمد هادی رفیعی

تلفن: ۰۳۱۱-۲۶۳۱۵۸۷

Email: rafiei@med.mui.ac.ir

* استادیار گروه جراحی اطفال، دانشگاه علوم پزشکی اصفهان، بیمارستان الزهراء

** استادیار گروه جراحی اطفال، دانشگاه علوم پزشکی کاشان، مرکز تحقیقات تروما

*** استاد جراحی، دانشکده پزشکی اصفهان

تاریخ وصول: ۱۳۸۶/۰۳/۲۶

تاریخ پذیرش: ۱۳۸۶/۱۲/۰۵

دکتر محمدهادی رفیعی - گزارش یک مورد مشکل، جسم خارجی ...

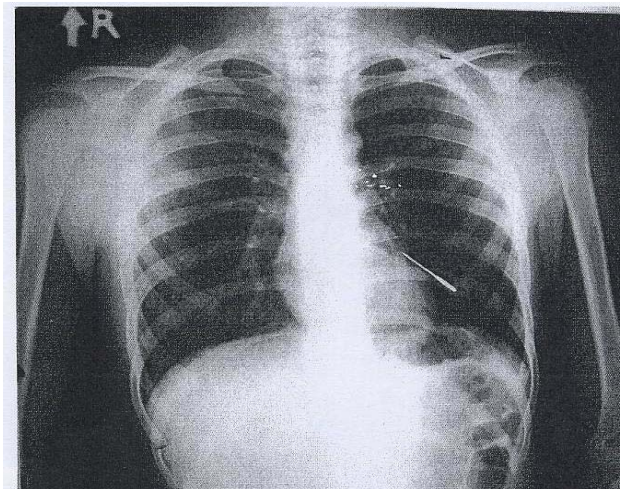
برونش ترمیم شد. لوله قفسه صدری شماره ۳۲ در فضای پلور گذاشته شد و جدار ترمیم گردید. در روز دوم پس از عمل به علت ترشحات غلیظ مسیر هوایی برونکوسکوپی انجام و ترشحات تخلیه شد. ۷ روز پس از عمل لوله قفسه صدری خارج و بیمار با حال عمومی خوب مرخص شد.

بحث و نتیجه گیری

هر چند آسپیراسیون جسم خارجی در بالغین نادر است ولی در کودکان یافته شایعی است^{۳-۷} و می تواند از علل مهم مرگ و میر در کودکان زیر ۵ سال باشد. علائم آسپیراسیون به ماهیت جسم، محل و شدت انسداد مربوط است و می تواند سایر بیماری ها مانند آسم یا کروپ را تقلید کند.^۸ بر اساس مرور منابع گزارش موردی مشابه این مطالعه تا سال ۱۹۹۴ گزارش نشده است. در مطالعه ای توسط Fraga و همکارانش،^۹ یک پسر ۸ ساله که به علت جسم خارجی بزرگ به بیمارستان آورده شده بود با کمک تراکتوتومی جسم خارج شده بود.

علائم کلاسیک سرفه و خفگی و ویزینگ یک طرفه به همراه کاهش صداهای ریوی به صورت یک طرفه در ۵۷ درصد بیماران در مطالعه Tan^۱ و همکارانش وجود داشته است ولی در مطالعه ما این یافته ها نرمال بوده اند. در مجموع گزارش حاضر نشان می دهد که در صورتی که یک جراح تصمیم به خارج نمودن جسم خارجی راه هوایی گرفته باشد و برونکوسکوپی ریجید و فیبروپتیک موفقیت آمیز نباشد بهتر است قبل از انجام برونکوتومی از دستگاه C arm جهت لوکالیزه کردن محل جسم خارجی استفاده شود تا عوارض و موربیدیتی بیماری کاهش یابد.

که نرمال بود. گرافی مجدد در اتاق عمل در حین بیهوشی از بیمار گرفته شد که محل سوزن جابجا نشده بود. به همین جهت بیمار کاندید توراکوتومی شد. در وضعیت لترال دکوبیتوس، جدار قفسه صدری سمت چپ باز شد. پس از ورود به قفسه صدری و کلاپس ریه چپ توسط متخصص بیهوشی، ریه لمس گردید، جسم خارجی در آن لمس نمی شد. برونش لوب تحتانی سمت چپ از بافت های اطراف آزاد شد و در نزدیکی برونش اصلی برونکوتومی انجام شد لیکن سوزن در این محل نیز یافت نشد. به همین جهت از دستگاه C arm کمک گرفته شد بدین ترتیب مارکرهای فلزی روی لوب تحتانی ریه چپ گذاشته شد و با فلوروسکوپی حین عمل محل سوزن با استفاده از مارکرها مشخص و به طریق فشار دادن بافت ریه در محل مزبور سوزن از بافت ریه خارج گردید.



تصویر ۱- گرافی قفسه سینه بیمار

Abstract:

Report of a Difficult Case of Displaced Airway Foreign Body

Rafiei M.R. MD^{}, Hoseinpour M. MD^{**}, Sehat S. MD. FACS^{***}*

A case of a 9 years old boy who was afflicted with needle aspiration following playing is described. The patient present with sporadic dry cough, but no other symptom. Rigid and fibroptic bronchoscopy, did not show any foiein body. Thoracotomy and broncheotomy was performed and Needle was not found. Finally, with C. arm X. ray device, its location in lung paranchyme was found, and it was removed, by lung squeezing.

Key Words: Thoracotomy, Bronchoscopy, Airways

** Assistant Professor of Pediatric Surgery, Esfahan University of Medical Sciences and Health Services, Al-Zahra Hospital, Esfahan, Iran*

*** Assistant Professor of Pediatric Surgery, Kashan University of Medical Sciences and Health Services, Trauma Research Center, Kashan, Iran*

**** Professor of Surgery, Esfahan University of Medical Sciences and Health Services, Esfahan, Iran*

References:

1. Tan, H, Brown K, MC Gill T, Kenna M, lude D, Healy G. Airway foreing body: a 10 year review. Int J P otorhinol, 56(2), 2000: 91-99.
2. Hammer J. Acquired upper airway obstruction. Pead resp rew, 5(1), 2004: 25-33.
3. Otgun I, Karnak I, Tanyel FC, senocak ME, Buyukpamujcu. Surgical treatment of bronchiectasis in children. Journal of pediatric surgery, 2004, 39(10): 1532-1536.
4. Tokar B, ozkan R, ilhan H. Tracheobronchial foreign bodies in children. Clinical Radiology, 2004, 59(7): 609-615.
5. Haliologylu M, Ciftui AO, Oto A, Gumus B, Tanyel FC, Senock ME, Buykpamukcu N, Besim A. CT uirtual bronchoscopy in the evalution of children with suspected foreign body aspiration. European journal of radiology, 2003, 48 (2): 188-192 .
6. Singhal p, Sonkhya N, Srivastava PS. migrating foreign body in the bronchus. International Journal of pediatric otorhinolaryngology, 2003, 67(10): 1123-1126.
7. Ciftci AO, Bingol - kologlu M, Senocak ME, Tanyel FC , Bugukpamukcu N. Bronchoscopy for evaluation of foreign body aspiration in children. Journal of pediatric surgery, 2003: 38(8): 1170-1176.
8. Lima JAB, Fischer GB. Foreign body aspiration in children. Pediatric respiratory review, 2002, 3 (4)L 303-307.
9. Fraga JC, Neto AM, Seitz E, schopf L. Bronchoscopy and tracheotomy removal of bronchial foreign bady. JPS, 2002: 37(8): 1239-1240.