

## بررسی اثر مایع آمنیوتیک بر تغییرات هیستوپاتولوژیک نخاع جنین

### گوسفند مبتلا به میلو مننگوسل

دکتر محمود اشرفی\*، دکتر عبدالحمید عمویی\*\*، دکتر مهدی فرید\*\*\*، دکتر محمدحسین صانعی\*\*\*\*،  
دکتر سارنگ سروری\*\*\*\*، دکتر مهرداد یادگاری\*\*\*\*\*، دکتر الیاس واحد\*\*\*\*\*

#### چکیده:

زمینه و هدف: مطالعات تجربی نشان می‌دهد که در میلو مننگوسل ضایعه حاصله، اختلال اولیه عصبی نیست بلکه آسیب اکتسابی بافت عصبی و ناشی از تماس بافت عصبی نخاع با مایع آمنیوتیک می‌باشد. در مطالعه حاضر تأثیر مایع آمنیوتیک بر تغییرات هیستوپاتولوژیک نخاع جنین گوسفند مبتلا به میلو مننگوسل بررسی می‌شود.

مواد و روش‌ها: در یک مطالعه تجربی بالینی ۱۰ جنین گوسفند در دو گروه ۵ تایی مورد و شاهد بررسی شدند. با استفاده از جراحی جنین در روز ۹۰-۱۰۰ حاملگی گوسفند (۱۴۵-۱۵۰ روز طول حاملگی)، در ناحیه کمری در سطح L2-L4 لامینکتومی انجام و دورامتر باز شد. در گروه مورد دیفکت باز گذاشته شد تا نخاع در معرض مایع آمنیوتیک قرار گیرد و در گروه شاهد بلافاصله پوست روی دیفکت ترمیم شد. پس از انجام سزارین نزدیک ترم، نوزادان تحت ارزیابی‌های بالینی و مورفولوژیک (پاراپلازی و پاراپارازی - بی‌اختیاری دفع ادرار و مدفوع و پاتولوژی نخاع و عضلات اسفنکتریک مقعد و رکتوم و ران) قرار گرفتند.

یافته‌ها: در ارزیابی بالینی در گروه مورد (۵ بره) همه نوزادان دچار پاراپلازی یا پاراپارازی، بی‌اختیاری ادرار و ۴ مورد دچار بی‌اختیاری مدفوعی بودند در حالیکه در گروه شاهد فقط یک مورد پاراپارازی وجود داشت ( $P=0/048$ ) و تمام نوزادان اختیاری دفع مدفوع ( $P=0/04$ ) و ادرار ( $P=0/008$ ) داشتند. در گروه مورد در تمام نوزادان عضلات طولی رکتوم، عضلات اسفنکتریک و ران تکامل کامل نداشته و درجاتی از آتروفی داشتند ولی در گروه شاهد تمام نوزادان تکامل نرمال عضلات فوق را داشتند ( $P=0/008$ ).

تغییرات هیستوپاتولوژیک نخاع شامل ادم - کلسیفیکاسیون فوکال، فیروز و پرولیفراسیون سلول مویرگی در گروه مورد وجود داشت که در گروه شاهد مشاهده نشد. تعداد سلول‌های گانگلیونی نخاع در گروه شاهد بطور قابل توجهی بالاتر از گروه مورد بود ( $P<0/0005$ ).

نتیجه‌گیری: در میلو مننگوسل مایع آمنیوتیک در تماس با نخاع سبب آسیب‌های ساختمانی بافت عصبی می‌شود که با جراحی جنین می‌توان از آن پیشگیری کرد.

#### واژه‌های کلیدی: میلو مننگوسل، مایع آمنیوتیک، جنین گوسفند، جراحی جنین

نویسنده پاسخگو: دکتر محمود اشرفی

تلفن: ۰۳۱۱-۶۲۵۵۵۵۵

Email: meh\_hosseinpour@Yahoo.com

\* دانشیار گروه جراحی اطفال، دانشگاه علوم پزشکی اصفهان، بیمارستان الزهراء، بخش جراحی اطفال

\*\* استادیار گروه جراحی اطفال، دانشگاه علوم پزشکی اصفهان، بیمارستان الزهراء، بخش جراحی اطفال

\*\*\* استادیار و متخصص جراحی دام کوچک، دانشگاه علوم پزشکی آزاد شهر کرد

\*\*\*\* استادیار و متخصص پاتولوژی، دانشگاه علوم پزشکی اصفهان

\*\*\*\*\* استادیار و متخصص رادیولوژی، دامپزشکی، دانشگاه علوم پزشکی آزاد تهران

\*\*\*\*\* دامپزشک، دستیار تخصصی رادیولوژی، دام، دانشگاه علوم پزشکی آزاد شهر کرد

\*\*\*\*\* دامپزشک عمومی، دانشگاه علوم پزشکی آزاد شهر کرد

تاریخ وصول: ۱۳۸۶/۰۲/۱۵

تاریخ پذیرش: ۱۳۸۶/۰۴/۱۲

## زمینه و هدف

میلومننگوسل [Myelomeningocele (MMC)] بیرون زدگی مننژ و نخاع از میان دیفکت در قوس مهره‌ای، عضلات و پوست بوده و شایعترین اختلال مادرزادی تکامل سیستم عصبی مرکزی است.<sup>۱و۲</sup>

میلومننگوسل با موربیدیتی و ناتوانی قابل توجه در طول زندگی بعد از تولد همراه بوده و میزان کم مرگ و میر مربوط به عوارض آن می‌باشد. ناتوانی‌های مرتبط با میلومننگوسل شامل پاراپلژی یا پاراپارزی، هیدروسفالی، اختلال عملکرد جنسی، دفورمیتی‌های استخوانی و اندام‌ها، بی‌اختیاری مدفوعی و ادراری و نارسایی هوشی است.<sup>۲و۳</sup>

تئوری‌های مطرح در مورد آسیب نورولوژیک در میلومننگوسل شامل: ۱- نقص اولیه رشد طناب نخاعی؛ ۲- آسیب نخاع در معرض مایع آمنیوتیک سبب نارسایی مهاجرت مزودرمال (Mesodermal Migration) و تغییرات هیستوپاتولوژیک نخاع می‌شود.<sup>۴-۶و۹</sup>

یافته‌های متعاقب معاینه نخاع جنین با میلومننگوسل در میانه حاملگی در اکثریت موارد نزدیک نرمال است. با توجه به اینکه اکثریت جنین‌های با میلومننگوسل نارسایی شدید نورولوژیک اندام‌های تحتانی در زمان تولد دارند حدس زده می‌شود که آسیب نورولوژیک در اواخر حاملگی اتفاق می‌افتد که شاید علت آسیب به نخاع، مایع آمنیوتیک توکسیک‌تر باشد.<sup>۷و۸و۹</sup>

در مطالعه حاضر با توجه به تئوری دوم در یک مطالعه تجربی بر روی جنین گوسفند اثر مایع آمنیوتیک بر تغییرات هیستوپاتولوژیک نخاع مورد بررسی قرار گرفت.

## مواد و روش‌ها

این مطالعه تجربی بالینی بر روی دو گروه ۵ تایی گوسفند از نژاد بختیاری در بیمارستان دامپزشکی دانشگاه آزاد شهرکرد انجام شد. جامعه هدف گوسفندان ماده با سن ۲ تا ۳ سال حامله از یک نسل و از نظر متخصصین داخلی دامپزشکی سالم بودند.

حامله بودن و سن حاملگی توسط رادیولوژیست دامپزشک با گرافی و سونوگرافی تعیین می‌شد. گوسفندان در آغول مناسب و گرم نگهدای می‌شدند. روز ۹۰-۱۰۰ حاملگی (۱۴۵-۱۵۰ روز طول حاملگی) جهت عمل در نظر گرفته می‌شد. ۲۴ ساعت قبل از عمل، گوسفندان NPO شده و در

زمان عمل نیمه چپ شکم و ناحیه گردن Shave می‌گردید، نیم ساعت قبل از عمل سفازولین یک گرم و یک عدد شیاف ایندومتاسین ۱۰۰ میلی‌گرمی تجویز می‌شد.

ابتدا آمپول اسپرومازین ۲ mg/kg و ۵-۱۰ mg/kg

عضلانی تزریق می‌شد تا گوسفند آرام بخوابد، محل انسزیون با ۱۰ سی سی لیدوکائین ۲٪ بی‌حس شده و گوسفند به تخت عمل انتقال یافته، در وضعیت پهلو چپ بالا، اندام‌ها با طناب به تخت بسته می‌شد. انژیوکت در ورید ژوگولر خارجی و چپ گردن گذاشته و سرم یک سوم - دو سوم شروع می‌شد. لوله تراشه گذاشته شد، و با هالوتان ۲٪ و اکسیژن ۱۱ ml/kg/h ادامه می‌یافت. پس از پرپ با بتادین ۱۰٪ و درپ شکم با

انسزیون Caudoventral چپ شکم لاپاراتومی انجام شده، با دست رحم لمس می‌شد و به فیلد عمل هدایت شده، جنین لمس و توسط جراح دامپزشک محل مهره‌های L2-L4 مشخص شده، جنین با دست از ناحیه کمر گرفته و رحم با کوتر باز می‌گردید. مجدداً محل دقیق مهره‌ها مشخص می‌شد. پوست و

عضلات پاراورتبرال با برش بیضی شکل به ابعاد ۴×۲ سانتیمتر کنار زده می‌شد، زوائد خاری مهره‌ها برداشته و سپس لامینکتومی انجام می‌شد. پس از لامینکتومی و مشخص شدن نخاع با هوک ظریف دورامتر بالا کشیده می‌شد و با بیستوری یا متس ظریف دورا باز و قسمتی از دورای خلفی نخاع برداشته تا نشت CSF مشخص شود. در گروه مورد (۵ جنین) دیفکت باز گذاشته شد تا نخاع در معرض مایع آمنیوتیک قرار گیرد و در

گروه شاهد (۵ جنین) برای جلوگیری از تماس نخاع با مایع آمنیوتیک، دیفکت فقط توسط پوست پوشانده شد. سپس نوک قسمت پلاستیکی انژیوکت در حفره رحم قرار داده و پرده آمنیون بسته می‌شد. حدود ۱۰۰-۲۰۰ سی سی سرم N/S گرم و

۸۰۰۰۰۰ واحد پنی‌سیلین کریستال داخل رحم تزریق می‌شد،

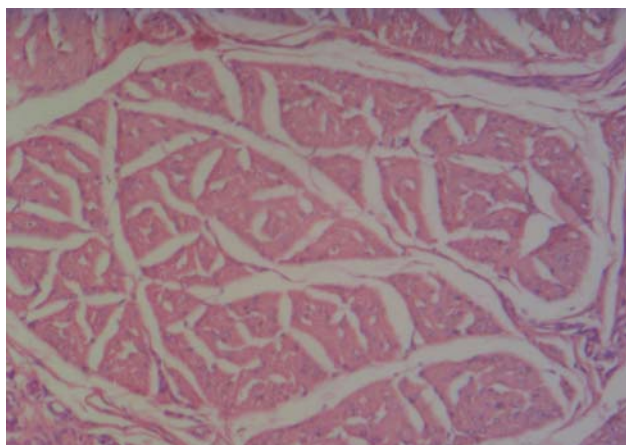
انژیوکت خارج و رحم با نخ قابل جذب در یک لایه ترمیم می‌گردید. ۵۰۰۰۰۰ واحد پنی‌سیلین کریستال داخل حفره شکم ریخته و جدار شکم در ۳ لایه ترمیم شد. در حین عمل براساس طول مدت عمل جراحی ۱ تا ۱/۵ لیتر سرم یک سوم - دو سوم انفوزیون می‌شد. هشت ساعت بعد از به هوش آمدن، تغذیه شروع و تجویز آنتی‌بیوتیک سفازولین ۱ گرم و شیاف ایندومتاسین ۱۰۰ میلی‌گرمی یک عدد هر ۸ ساعت تجویز، سفازولین تا ۷ روز و ایندومتاسین تا زمان سزارین ادامه یافت.

ده تا ۱۴ روز بعد از عمل سلامت جنین با سونوگرافی بررسی می‌شد و تا زمان سزارین، به فواصل ۲ هفته، جنین با

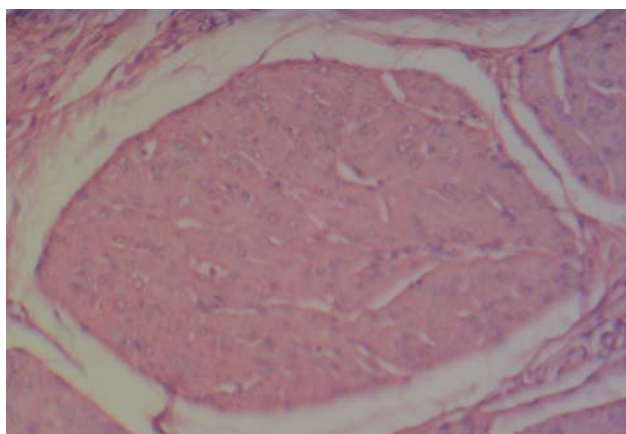
بی‌اختیاری مدفوعی در گروه مورد در ۴ بره (۸۰٪) وجود داشت و در یک مورد کنترل دفع وجود داشت ولی در گروه شاهد در تمام موارد (۱۰۰٪) کنترل دفع داشتند، که با توجه به  $P=0/04$ ، تفاوت بین دو گروه از نظر آماری معنی دار است.

بی‌اختیاری ادراری در گروه مورد در تمام موارد (۱۰۰٪) وجود داشت ولی در گروه شاهد در هیچ موردی وجود نداشت که تفاوت بین دو گروه معنی دار می‌باشد ( $P=0/008$ ).

در بررسی هیستوپاتولوژی عضلات ران - رکتوم و مقعد آتروفی عضلات ران، عضلات طولی رکتوم و عضلات اسفنکتریک مقعد در گروه مورد در تمام موارد (۱۰۰٪) وجود داشت که در گروه شاهد تمام عضلات تکامل نرمال داشتند که با  $P=0/008$  تفاوت بین دو گروه معنی دار است (تصاویر ۱ و ۲).



تصویر ۱ الف - تغییرات عضله اسفنکتریک مقعد در گروه مورد



تصویر ۱ ب - تغییرات عضله اسفنکتریک مقعد در گروه شاهد

سونوگرافی ارزیابی می‌شد. در روز ۱۴۰-۱۴۵ گوسفندان تحت سزارین قرار گرفتند. در مطالعه یک مورد مرگ گوسفند به علت سپتی سمی از گروه شاهد داشتیم. پس از تولد نوزادان به مدت ۴۸-۷۲ ساعت تحت ارزیابی بالینی از نظر حس درد سطحی (خراش با سر سوزن) و عمقی (فشار با هموستات)، دفورمیتی‌های اندام و ستون فقرات، پاراپلژی و پاراپارزی، بی‌اختیاری مدفوعی و ادراری قرار گرفته و سپس با ذبح شرعی کشته و نخاع محل دیفکت، عضلات ران، مقعد و رکتوم جدا و در فرمالین ۱۰٪ جهت بررسی پاتولوژی به بخش پاتولوژی بیمارستان الزهرا(س) ارسال شد. در این مطالعه متغیرهای کمی به صورت میانگین به همراه انحراف معیار گزارش گردیده و جهت بررسی از آماره آزمون دقیق فیشر استفاده شد. مقادیر  $P$  کمتر از ۰/۰۵ معنی دار تلقی شد.

#### یافته‌ها

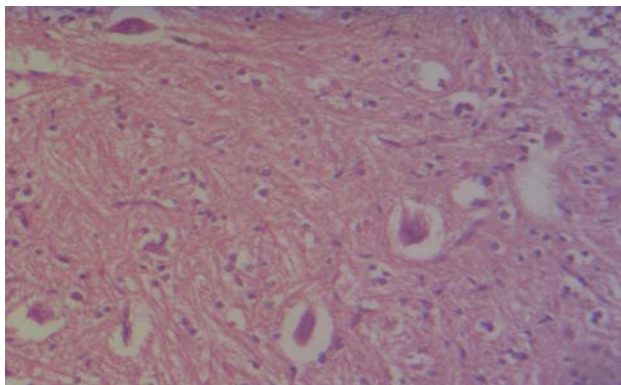
در این مطالعه ۱۰ جنین گوسفند در دو گروه ۵ تایی مورد مطالعه قرار گرفت: گروه مورد - میلومنگوسل باز گذاشته در معرض مایع آمینوتیک و گروه شاهد - میلومنگوسل بسته شده فقط توسط پوست.

در طول مطالعه یک گوسفند حامله از گروه شاهد بعد از عمل دچار سپتی سمی شد که منجر به مرگ گوسفند با جنین آن گردید.

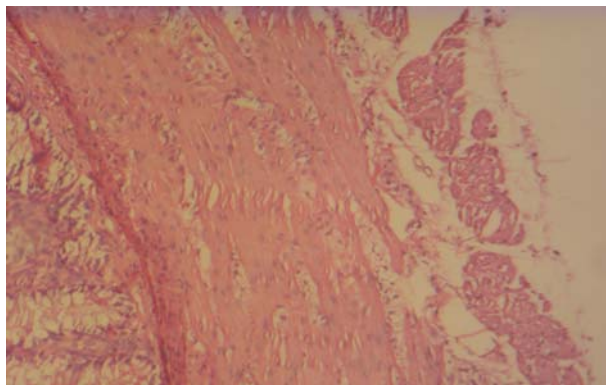
تمام جنین‌ها بعد از تولد مورد ارزیابی کلینیکی از نظر حس درد سطحی و عمقی، دفورمیتی اندام‌ها و ستون فقرات، پاراپلژی و یا پاراپارزی، بی‌اختیاری مدفوعی و ادراری قرار گرفتند و نخاع، رکتوم، مقعد و عضله ران آنها از نظر هیستوپاتولوژی مورد بررسی قرار گرفت که نتایج ذیل به دست آمد:

در هیچ یک از دو گروه دفورمیتی اندام و ستون فقرات نداشتیم. در گروه مورد تمام نوزادان (۱۰۰٪) دچار پاراپلژی و یا پاراپارزی بودند و در گروه شاهد یک نوزاد (۲۵٪) دچار پاراپارزی بود که با  $P=0/048$  تفاوت از نظر آماری معنی دار بود.

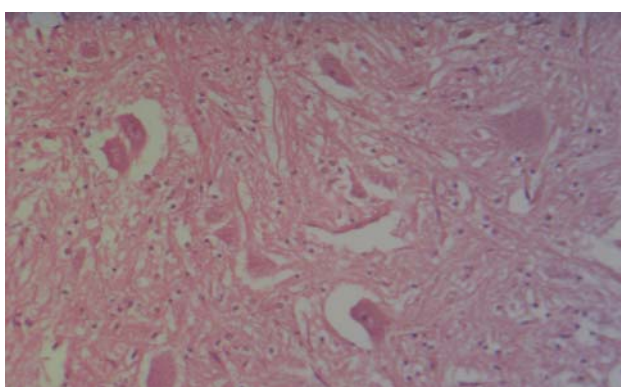
در گروه مورد در هیچ مورد (۱۰۰٪) و در گروه شاهد در یک مورد (۲۵٪) درد سطحی وجود نداشت که تفاوت از نظر آماری معنی دار بود ( $P=0/048$ ). حس درد عمقی در گروه مورد در ۴ مورد (۸۰٪) وجود نداشت ولی در گروه شاهد در تمام موارد (۱۰۰٪) حس درد عمقی وجود داشت که تفاوت معنی دار بود ( $P=0/04$ ).



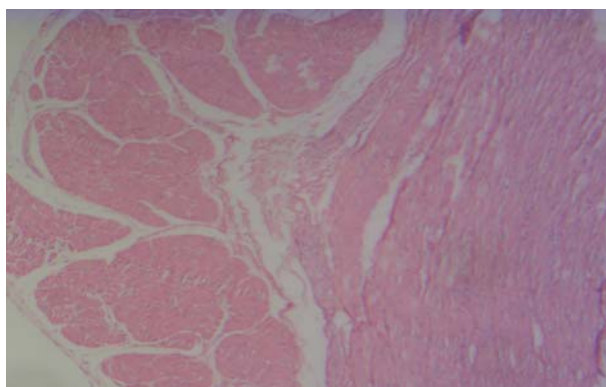
تصویر ۴ الف - تعداد سلول‌های گانگلیونیک نخاع در گروه مورد



تصویر ۲ الف - تغییرات عضله طولی و حلقوی رکتوم در گروه مورد



تصویر ۴ ب - تعداد سلول‌های گانگلیونیک نخاع در گروه شاهد



تصویر ۲ ب - تغییرات عضله طولی و حلقوی رکتوم در گروه شاهد

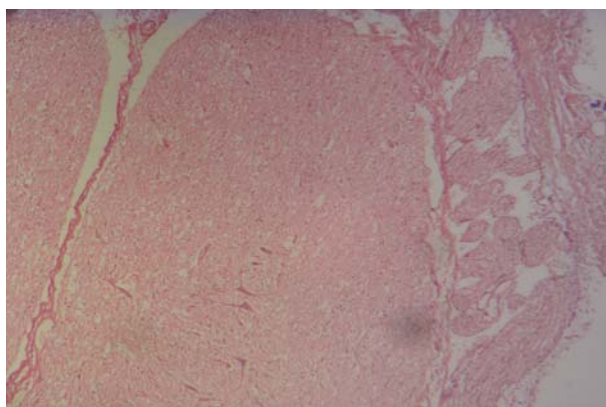
### بحث و نتیجه‌گیری

تماس نخاع با مایع آمنیوتیک در بیماران با میلومننگوسل می‌تواند سبب آسیب نخاع شود و نیز در مطالعات متعدد نشان داده شده که مایع آمنیوتیک در اواخر حاملگی توکسیک‌تر است.<sup>۸ و ۷</sup>

در اکثر بیماران با MMC، پاراپلژی وجود دارد<sup>۹ و ۵</sup> که در مطالعه حیوانی ما نیز چنین بود. در بیماران با MMC در مواردی اختلالات همراه مثل دفورمیتی اندام همانند پاچنبری (Club Foot) و دفورمیتی ستون فقرات وجود دارد<sup>۲ و ۳ و ۵</sup> که در این مطالعه این اختلالات مشاهده نشد.

از نظر هیستولوژی پیامتر و دورامتر که روی نخاع محل ضایعه باز می‌باشد با گذشت زمان به وسیله بافت فیروز به لبه‌های دیفکت متصل و بنابراین فضای ساب آراکنوئید بسته می‌شود و بنابراین به دلیل فقدان عناصر خلف نخاع، قسمت خلفی نخاع بازمانده و در تماس با مایع آمنیوتیک قرار می‌گیرد<sup>۱</sup> که در گروه شاهد قسمت خلف نخاع توسط پوست پوشانده شده و از تماس مایع آمنیوتیک به نخاع جلوگیری می‌شود. در نخاع، قرار گرفتن در معرض مایع آمنیوتیک مرگ نوروها را

در بررسی میکروسکوپی نخاع محل ضایعه از نظر سلول‌های گانگلیون در گروه مورد متوسط تعداد سلول گانگلیون در هر فیلد میکروسکوپ  $4/8 \pm 0/74$  و در گروه شاهد  $14/5 \pm 0/59$  بود که تفاوت معنی‌دار می‌باشد ( $P < 0/0005$ ) (تصاویر ۳ و ۴). در گروه مورد مطالعه پاتولوژی نخاع ادم، کلسیفیکاسیون فوکال، فیروز و پرولیفراسیون سلول‌های کاپیلری وجود داشت در حالیکه در گروه شاهد این تغییرات مشاهده نشد.



تصویر ۳ - نمای میکروسکوپی نخاع در گروه مورد

در مطالعه دیگری بر روی جنین گوسفند Jyoji Yoshizama و همکارانش نشان دادند که جراحی جنین با ایجاد MMC و سپس پوشاندن آن با پوست سبب تکامل نرمال عضلات اسفنکتریک مقعد می‌شود، در جنین‌های با MMC و نخاع باز گذاشته در معرض مایع آمینوتیک، عضلات اسفنکتریک مقعد خوب تکامل نیافته و شواهد آتروفی مشاهده می‌شود،<sup>۷</sup> که تغییرات مشابه در مطالعه ما نیز با تفاوت معنی‌دار بین دو گروه مورد و شواهد وجود داشت.

در مطالعه‌ای که Mustafa Olguner و همکارانش روی جوجه تخم مرغ انجام دادند نشان داده شد که در تمام جوجه‌های با MMC ایجاد شده، تغییرات پاتولوژیک نخاع شامل ادم، کلسیفیکاسیون فوکال، فیروز و پرولیفراسیون سلول‌های کاپیلری وجود دارد<sup>۸</sup> که در مطالعه ما روی جنین گوسفند (گروه مورد) نیز این تغییرات در نخاع مشاهده شد.

بطور خلاصه مطالعه ما نشان داد که پاتوژنز اصلی در آسیب نخاع و اختلالات عصبی - عضلانی در بیماران با MMC، به علت تماس نخاع با مایع آمینوتیک و اثرات توکسیک این مایع روی نخاع می‌باشد و جراحی جنین می‌تواند از عوارض MMC جلوگیری کند.

این مطالعه نیز نشان داد که در جنین‌های گوسفند با MMC پوشانده شده با پوست تکامل نرمال عضلات ران، عضلات رکتوم و عضلات اسفنکتریک مقعد مقدور می‌گردد.

### تقدیر و تشکر

با تقدیر و تشکر از جناب آقای دکتر مهرداد حسین پور و دانشجویان دامپزشکی و پرسنل بیمارستان دامپزشکی شهر کرد.

به همراه دارد و تعداد سلول‌های گانگلیونی کاهش می‌یابد<sup>۱</sup> که در مطالعه ما نیز تعداد سلول‌های گانگلیونی نخاع در معرض مایع آمینوتیک به طور معنی‌داری ( $P < 0/0005$ ) نسبت به نخاع پوشیده شده توسط پوست کاهش یافته بود.

در مطالعه‌ای که توسط Martin Meuli و همکارانش روی جنین گوسفند انجام داده بودند نشان داده شد که اگر نخاع باز (Exposed Spinal Cord) در اوایل حاملگی پوشانده شود از تماس بیشتر با مایع آمینوتیک و تخریب پیشرونده نخاع و از دست رفتن عملکرد آن جلوگیری می‌شود.<sup>۱</sup> با مکانیسم مشابه با اسپینایفیدای مخفی نیز چنین است، در مطالعه ما نیز با همین مکانیسم در گروه شاهد که از تماس نخاع با مایع آمینوتیک با پوشاندن نخاع توسط پوست انجام شده بود از آسیب نخاع و اختلالات عملکرد آن جلوگیری شد. بطوریکه تمام نوزادان گوسفند در گروه مورد دچار پاراپلژی یا پاراپارزی بودند و فقط یک مورد از گروه شاهد دچار پاراپارزی شد که با  $P = 0/048$  این تفاوت معنی‌دار بود.

Shinjiro این کار آزمائی را بر روی جنین الاغ با لامینکتومی انجام داده و MMC ایجاد کرد، در یک گروه شاهد بلافاصله ترمیم انجام گرفته و در گروه مورد محل عمل باز گذاشته شد. بعد از تولد گروه ترمیم نشده دچار پاراپلژی و بی‌اختیاری بودند در حالیکه گروه ترمیم شده نرمال بود<sup>۱۰</sup> که نتایج مطالعه ما نیز چنین است.

در مطالعه Jyoji Yoshizama و همکارانش با جراحی روی جنین گوسفند نشان دادند که جنین‌های گوسفند با MMC درمان نشده دارای عضلات طولی رکتوم تکامل نیافته و اتروفیه هستند ولی عضلات حلقوی تکامل یافته‌ای دارند و جنین‌های گوسفند با MMC درمان شده هر دو عضلات طولی و حلقوی رکتوم تکامل می‌یابند<sup>۹</sup> که در مطالعه ما نیز این تغییرات با تفاوت معنی‌دار بین دو گروه ( $P = 0/008$ ) مشاهده می‌شود.

**Abstract:**

## **Amniotic Fluid Effect on Spinal Cord Histopathologic Changes in Fetal Sheep with Myelomeningocele**

*Ashrafi M. MD<sup>\*</sup>, Amouee AB. MD<sup>\*\*</sup>, Farid M. MD<sup>\*\*\*</sup>, Sanei M.H. MD<sup>\*\*\*\*</sup>,  
Sorouri S. MD<sup>\*\*\*\*\*</sup>, Yadegari M. MD<sup>\*\*\*\*\*</sup>, Vahed E. MD<sup>\*\*\*\*\*</sup>*

**Introduction & Objective:** Experimental studies in myelomeningocele (MMC) suggested that the primary malformation is not neural but neural tissue damage is acquired as a result of exposure of neural tissue to amniotic fluid (AF). In this study the effects of amniotic fluid on spinal cord and histopathologic changes in fetal sheep with MMC were evaluated.

**Materials & Methods:** In an experimental clinical trial, 10 fetal sheep in two groups of 5 cases and 5 controls were studied. In sheep at 90-100 days gestational age (term = 145-150 days) in lumbar area skin and paraspinal soft tissues excised and laminectomy was performed at L2 – L4 and we opened duramater. In case group fetal sheep was dorsally with nonclosed dura and thus with open exposure of the spinal cord to amniotic fluid (AF) and in control group immediately the skin was closed. Lambs were delivered near term by cesarean section. They were assessed clinically and morphologically for paraplegia, paraparesia, urine and stool incontinency, pathology of spinal cord, thigh and rectal muscles and anal sphincter muscles.

**Results:** In case group, all lambs (n=5) had a complete or incomplete flaccid sensorimotor paraplegia, were incontinent for urine and 4 animals were incontinent of stool but only one lamb in control group (n=4) had paraparesia ( $P=0.048$ ) and all lambs were continent for urine and stool.

In case group, all lambs had a hypoplastic longitudinal muscles in rectum but well developed circular muscles. Anal sphincter muscles did not develop normally but in control group all lambs had well developed longitudinal and circular muscles and anal sphincter muscles developed normally ( $P=0.008$ ).

Spinal histopathologic changes were edema, focal calcification, fibrosis and capillary cell proliferation in case group but in control group were not seen. The number of ganglion cells was significantly higher in the control group, comparing with case group ( $P< 0.0005$ ).

**Conclusions:** Exposure of MMC to AF, causes structural neural tissue damage that can be prevented by fetal surgery with repair of the MMC.

***Key Words: Myelomeningocele, Amniotic Fluid, Fetal Sheep, Fetal Surgery***

\* Associate Professor of Pediatric Surgery, Esfahan University of Medical Sciences and Health Services, Al-Zahra Hospital, Esfahan, Iran

\*\* Assistant Professor of Pediatric Surgery, Esfahan University of Medical Sciences and Health Services, Al-Zahra Hospital, Rafsanjan, Iran

\*\*\* Assistant Professor of Veterinary Surgery, Shahrekord Azad University of Medical Sciences, Shahrekord, Iran

\*\*\*\* Assistant Professor of Pathology, Esfahan University of Medical Sciences and Health Services, Esfahan, Iran

\*\*\*\*\* Assistant Professor of Veterinary Radiology, Tehran Azad University of Medical Sciences, Tehran, Iran

\*\*\*\*\* Resident of Veterinary Radiology, Shahrekord Azad University of Medical Sciences, Shahrekord, Iran

\*\*\*\*\* General Veterinarian, Shahrekord Azad University of Medical Sciences, Shahrekord, Iran

## References:

1. Martin Meuli, Claudia Meuli Simmen, Charles D. Yingling, Grover M. Hutchins, Kathleen McBiles Hoffman, Michael R. Harrison. Creation of Myelomeningocele in utero: A model of functional damage from spinal cord exposure in fetal sheep. *J Pediatr Surg.* 1995, 30(7): 1028-32.
2. Judy Henry RN, BSN. Treating Myelomeningocele. *Ped. Endocrinology Nursing Society.* 2004, 17(4): 203-211.
3. Noel Tulipan M.D. Intrauterine closure of myelomeningocele. *Neurosurg. Focus* 2004, 16(2): 85-90.
4. Von Koch CS, Compagnone N, Hirose S, Yoder S. Harrison MR, Farmer DL. Myelomeningocele: characterization of a surgically induced sheep model and its central nervous system similarities and differences to the human disease. *Am J Obstet Gynecol.* 2005, 193(4): 1459-62.
5. Eygink AJ, Roelofs LA, Feitz WF - In utero repair of an experimental neural tube defect in a chronic sheep model using biomatrices. *Fetal Diagn Ther.* 2005, 20(5): 335-40.
6. Jyoji Yoshizawa, Lourence Sbragia, Bettina W. Paek, Roman M. Sydorak, Yoji Yamazaki, Michael R. Harrison. Fetal surgery for repair of MMC allows normal development of the rectum in sheep. *ped Surg International* 2003, Springer-Verlag: 910-924.
7. Holmes NM, Nguyen HT, Harrison MR, Farmer DL, Baskin LS. Fetal intervention for MMC: effect on postnatal bladder function. *Urol* 2001, 166(6): 2283-6.
8. Mustafa Olguner, Feza M. Akgur, Tunc Ozdemir, Tanju Aktug, Erdener Ozer. Amniotic fluid exchange for the prevention of neural tissue damage in myelomeningocele: An Alternative minimally invasive method to open in utero surgery *ped Neurosurgery* 2000, 33: 252-256.
9. Jyoji Yoshizawa, Lourence Sbragia, Bettina W. Paek, Roman M. Sydorak, Yoji Yamazaki, Michael R. Harrison. Fetal surgery for repair of MMC allows normal development of anal sphincter muscles in sheep. *ped Surg International* 2003, Springer-Verlag: 1073-7.
10. Shinjiro Hirose; M. D.; Claudia Meuli-Simmen; M.D., Martin Meuli; M. D. Fetal surgery for myelomeningocele: Panacea or peril? *World J. surg.* 2003, 27: 87-94.