

## افزایش بیش از حد حجم دهنده‌های بافتی در اسکارهای صورت

دکتر فرهاد حافظی\*، دکتر بیژن نقیب‌زاده\*\*، دکتر محمد پگاه مهر\*\*\*، دکتر امیرحسین نوحی\*\*\*\*

### چکیده:

زمینه و هدف: افزایش حجم موفقیت‌آمیز با کمک وسیله اتساع نسج [Tissue Expander-(TE)] و پوشش دادن صورت با بافت مشابه، از نظر رنگ و ماهیت با محدودیت‌هایی روبرو است که از آن جمله میزان پوست تولید شده می‌باشد. انتخاب وسایل کوچکتر و افزایش حجم زیاده‌تر آن، می‌تواند فلاپ قابل استفاده بیشتری ایجاد کرده و نتیجه بهتری را به دنبال داشته باشد.

مواد و روش‌ها: در تجربیات ما ۳۲ بیمار معرفی می‌شوند که ۵۲ حجم دهنده بافتی برای آنها تعبیه شده است. از این تعداد ۲۹ مورد قربانیان سوختگی سر و گردن، یک مورد، خال بزرگ مودار و دو مورد بیماری‌رانی بودند که عمل جراحی برداشتن پستان (ماستکتومی) روی آنها صورت گرفته است. TE کوچکتر از معمول با افزایش حجم زیاده‌تر آن به میزان ۲ تا ۴ برابر حجم ثبت شده، در تمامی بیماران به کار گرفته شد.

یافته‌ها: با استفاده از روش بالا، پوست قابل انتقال بیشتری جهت پوشاندن قسمت‌های معیوب به دست آمد. میزان عوارض ماژور و مینور در مقایسه با مطالعات قبلی اختلاف قابل ملاحظه‌ای را نشان نداد. تصاویر چند مورد به عنوان نمونه ارائه شده است.

نتیجه‌گیری: تکنیک جراحی دقیق، ایجاد برش‌های کوچکتر به منظور تولید فشار کمتر در سطح زخم از عوامل مهمی است که در کاهش میزان عوارض مؤثر بوده و باعث اطمینان از موفقیت و جلوگیری از نتایج ناخواسته خواهد شد.

### واژه‌های کلیدی: حجم‌دهنده بافتی، افزایش زیاده‌تر حجم، اسکارهای صورت

### زمینه و هدف

محدود می‌گردد. زمانیکه فلپ‌های ایجاد شده را به سمت قسمت‌های گیرنده (اسکار) می‌کشانیم، باید به کنترل کشیدگی یا جابجایی مناطق ثابت آناتومیک توجه داشته باشیم. با به کارگیری حجم دهنده‌های بافتی، دسترسی به پوست منطقه‌ای

ترمیم اسکار زخم‌های بزرگ ناشی از سوختگی بافت نرم صورت، گردن و سر چالشی برای جراحان پلاستیک محسوب می‌شود. پوشش اسکار سوختگی و ایجاد تطابق مناسب از نظر رنگ و قوام پوست با میزان بافت قابل دسترس منطقه‌ای

نویسنده پاسخگو: دکتر فرهاد حافظی

تلفن: ۲۲۲۵۰۶۲۳

Email: info@drhafezi.com

\* دانشیار گروه جراحی ترمیمی و پلاستیک، دانشگاه علوم پزشکی ایران، بیمارستان حضرت فاطمه، بخش جراحی پلاستیک

\*\* دانشیار گروه جراحی سر و گردن، دانشگاه علوم پزشکی شهید بهشتی، بیمارستان لقمان حکیم

\*\*\* متخصص جراحی عمومی، دانشگاه علوم پزشکی ایران، بیمارستان سوانح و سوختگی شهید مطهری

\*\*\*\* پزشک عمومی

تاریخ وصول: ۱۳۸۵/۱۱/۲۹

تاریخ پذیرش: ۱۳۸۶/۰۱/۲۲

دکتر فرهاد حافظی - افزایش بیش از حد حجم دهنده‌های بافتی در ...

همجنس افزایش می‌یابد و به هم خوردن آناتومیکی اعضا ثابت محدود می‌گردد.

این مقاله استفاده‌ای متفاوت از افزایش حجم [Tissue Expander (TE)] در اسکارهای سوختگی ناحیه سر و گردن را با تأکید بر استفاده از وسائل کوچکتر و افزایش حجم زیاده‌تر آنها مورد بحث قرار می‌دهد.

در این مطالعه نویسندگان تلاش می‌کنند که اثبات کنند استفاده از TE کوچکتر همراه با افزایش حجم زیاده‌تر آن بر بکارگیری TE بزرگتر و افزایش حجم تا حد ثبت شده سازنده، برتری دارد.

انتخاب TE بزرگتر احتیاج به دیسکسیون و آزادسازی زیر پوستی بیشتر دارد و ممکن است موجب افزایش وسعت اسکار به جای گسترش بافت طبیعی گردد. TE کم حجم‌تر به سطح پوستی کوچک‌تر احتیاج داشته و عوارض کمتری را ایجاد می‌کند، ضمن آنکه پوست و فلاپ قابل انتقال بیشتری را فراهم می‌آورد. افزایش حجم زیاده‌تر TE بیش از ۲ تا ۴ برابر حجم‌های ثبت شده به وسیله اغلب کارخانجات تولید کننده TE تأیید گردیده است.

در بیماران ما عوارض ماژور و مینور به ترتیب ۹ مورد از ۵۲ TE (۱۷٪) و ۵ مورد از ۵۲ مورد (۱۰٪) بود. در مقایسه با مطالعات قبلی میزان عوارض ماژور و مینور، ۱۲-۹ درصد و ۲۷-۳۲ درصد گزارش گردیده است.<sup>۱-۷</sup> اختلاف قابل ملاحظه‌ای در این خصوص بین بیماران فوق و مقالات بررسی شده مشاهده نشد، گرچه در این روش پوست قابل انتقال بیشتری برای پوشاندن قسمت‌های معیوب به دست آمد.

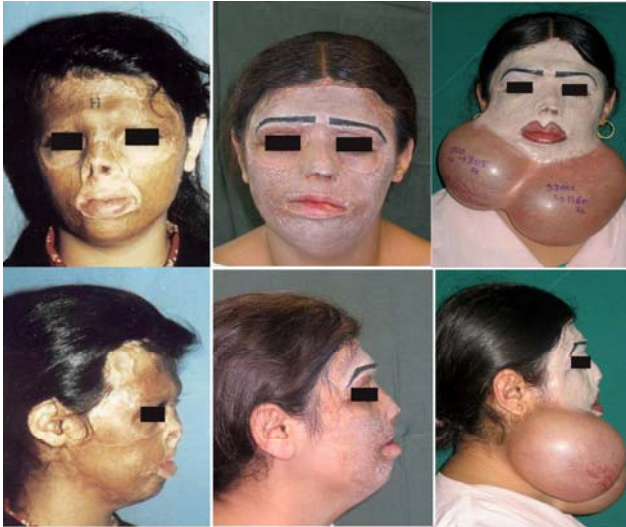## مواد و روش‌ها

از تیر ماه ۱۳۸۳ تا مرداد ماه ۱۳۸۶، جهت بازسازی ۳۲ مورد از زخم‌های به جای مانده از سوختگی‌های سر و گردن از TE استفاده شد. در مرحله نخست، نمونه‌ها برای میزان پوست سالم قابل استفاده در نزدیکی محل‌های سوختگی مورد مطالعه قرار گرفتند. بیمارانی که دارای پوست سالم تحت کشش بودند کنار گذاشته شدند زیرا این پوست‌ها توسط اسکارهای سوختگی دچار کشیدگی شده و قابلیت ارتجاعی خود را از دست داده و قابل اتساع نیستند. حجم TE‌های استفاده شده بین ۱۵۰ تا ۵۰۰ میلی لیتر و اکثراً ۲۰۰ تا ۲۵۰ میلی لیتر بوده است. وسیله بر اساس الگوی پوستی سالم منطقه دهنده انتخاب شد (تقریباً ۱۰٪ کوچکتر از سطح منطقه مورد نظر). در بیشتر

موارد از TE‌هایی به شکل چهار گوش استفاده شد (۲۷ مورد مکعب مستطیل، ۴ مورد کروی و یک مورد هلالی تصویر). در اکثر موارد یک عدد TE مستطیلی با حجم ۲۵۰ سی‌سی برای افرادی که نیاز به افزایش حجم سر و گردن داشتند، کافی بود.<sup>۸</sup> اگرچه در ۱۹ مورد بیش از یک TE تعبیه شد، ۱۸ بیمار به دو TE و یک بیمار به سه TE نیاز داشتند. میانگین سنی بیماران در زمان تعبیه وسیله ۲۲/۵ سال بوده است (محدوده سنی بین ۶ تا ۳۸ سال).

یک مورد از بیماران، دارای خال گوشتی بزرگ پرمو بوده و ۲۹ مورد دچار اسکارهای ناشی از سوختگی‌های سر و گردن بودند و دو مورد بازسازی پستان در کسانی که تحت عمل ماستکتومی قرار گرفته بودند. TE به کار رفته از مارک Silimed و ساخت کشور برزیل بود که دارای پورت تزریقی کوچک و بلافاصله از محل بالون اصلی قرار گرفته است.

پروتکل جراحی ذیل به کار گرفته شد: محل قرار دادن TE با ایجاد فضای کافی و وسیع در ناحیه ساب گالیال برای اسکالپ و ساب پلاتیسمال برای گردن و در زیر جلدی برای سایر مناطق آناتومیک به کار رفت. برای کاهش احتمال بازشدگی زخم و ایجاد حداقل کشش بر روی خط برش در زمان افزایش حجم، مؤلفین سعی کردند که از ایجاد برش‌هایی در مرکز زخم جلوگیری کرده و تا حد ممکن برش را کوتاه نگهدارند. جهت جلوگیری از پارگی پوست در ناحیه بافت پوشش دهنده پورت، به دلیل تزریق‌های متعدد، این وسیله را در زیر قسمت ضخیم و سالم پوست قرار می‌دهیم. همچنین بهتر است که پورت روی یک پایه سخت مثل استخوان یا غضروف قرار گیرد تا تزریق‌ها راحت‌تر صورت پذیرد.<sup>۹</sup> پورت باید در یک مکان قابل دسترس و دور از بالون اصلی قرار گیرد و به اندازه کافی از افزایش دهنده بافتی دور باشد تا در حین تزریق‌های مکرر، بالون TE به طور تصادفی پاره نشود. فضای گذاشته شدن پورت با برش جداگانه‌ای ایجاد می‌گردد تا از حرکت آن جلوگیری شود.<sup>۱</sup> تنظیم کردن لوله ارتباطی بین پورت و بالون TE دارای اهمیت ویژه‌ای می‌باشد، زیرا طولانی بودن لوله باعث خم شدگی و انسداد آن می‌گردد و ممکن است در زمان تزریق‌ها ایجاد اشکال نماید.<sup>۱۱</sup> باد کردن حجم دهنده دو هفته پس از عمل جراحی و جاگذاری TE شروع شده و به طور هفتگی ادامه می‌یابد. تزریق تا شروع سفید شدن پوست و تا زمانی که بیمار احساس کشش و ناراحتی کند، ادامه می‌یابد. در صورت نیاز به پوست بیشتر، تزریق‌ها جهت منبسط کردن پوشش پوستی ادامه یافته تا زمانی که مشکلاتی همچون پارگی پوست یا باز

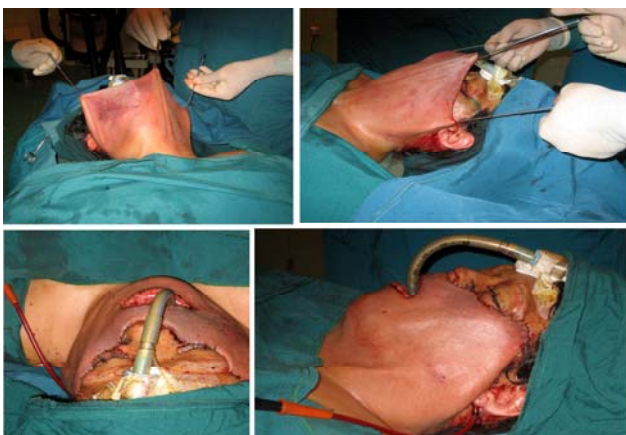

تصویر ۱- خانم ۲۰ ساله با سوختگی کامل صورت که در زمان کودکی دچار این سانحه شده است.

ستون چپ: از دست دادن قسمت تحتانی بینی، گرافت پوستی تمام ضخامت کل صورت و اکتروپیون (Ectropion) لب پائین نشان داده شده است.

ستون میانی: بینی توسط بقایای بافت اسکار به عنوان فلپ آستر و گرافت پوستی تمام ضخامت ناحیه بازو به عنوان بافت پوشاننده بازسازی شده است.<sup>۱۸</sup>

ستون راست: TE ۲۵۰ میلی لیتری، در سمت راست گردن به کار رفته است و تا ۸۵۰ میلی لیتر متسع شده است. در سمت چپ، TE ۳۲۰ میلی لیتری تا ۱۱۶۰ میلی لیتر پر شده است. هر دو وسیله تا ۳/۵ برابر آنچه که حجم آنها ثبت شده است، پر شده اند. رنگ سفید پوست به دلیل استفاده از کرم ضد آفتاب می باشد.



تصویر ۲- عکس هائی حین عمل جراحی همان بیمار، به این نکته توجه کنید که برش عرضی در قسمت میانی فلپ برای پوشاندن لب بالا ایجاد شده است.

شدن خط بخیه ایجاد محدودیت نماید. میزان افزایش حجم، ۲/۵ تا ۴/۵ برابر حجم های ثبت شده برای هر TE بوده و پس از برداشتن وسیله، برای خنثی کردن کشش جاذبه بر روی فلپ از بخیه های مهار کننده به نقاط ثابت بالاتر جهت جلوگیری از جابجائی اعضای متحرک صورت مثل لب پائین و پلک تحتانی استفاده شد. ترمیم Dog Ear در پایه فلپ های چرخیده ممکن است موجب به خطر افتادن خون رسانی شود، لذا می توان آنها را با جراحی سرپائی کوچک در مراحل بعدی برداشت.

عوارض به دو زیر گروه ماژور و مینور تقسیم می شود.

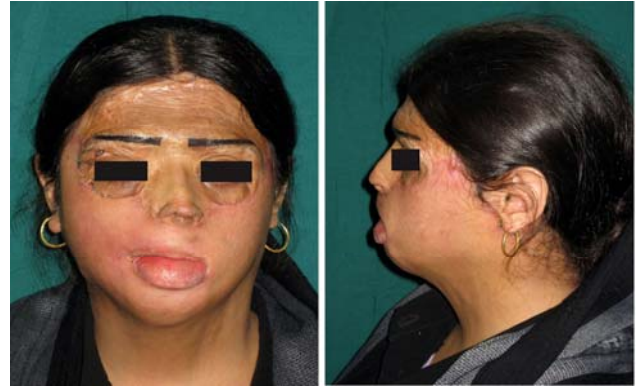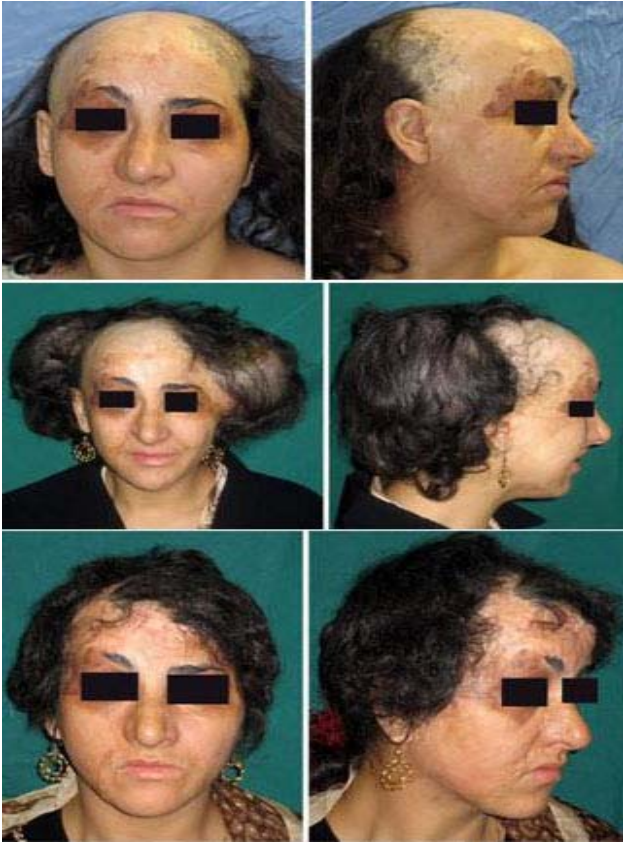عوارض مینور عوارضی بود که تداخلی در فرایند تزریق و افزایش حجم ایجاد نمی کرد یا اینکه فقط به یک جراحی سرپائی کوچک نیاز داشت (حدود ۹ مورد از ۵۲ مورد - ۱۷٪).

عوارض ماژور عوارضی بود که باعث قطع پروسه تزریق یا افزایش حجم شده و نیاز به یک مرحله جراحی دیگر یا جایگذاری مجدد در زمان دیگری داشت (حدود ۵ مورد از ۵۲ مورد - ۱۰٪). عوارض، اکثراً به علت ناهمگونی و نازکی پوست پوشاننده دستگاه در زمان تشریح یا به دلیل ایجاد فضای نامناسب و کوچک برای TE باعث چین و تاخوردگی گردیده، موجب سوراخ شدن پوست روی آن می گردد.

عوارض مینور ما شامل یک مورد سلولیت بود (عفونت پوست پوشاننده) که با بستری شدن در بیمارستان و با استفاده از آنتی بیوتیک تزریقی مورد معالجه قرار گرفت. مورد نشت از محل تزریق و ۲ مورد خم شدگی لوله ارتباطی دیده شد که با یک جراحی کوچک پورت ها تعویض شدند و یا اندازه لوله ها تنظیم گردیدند.

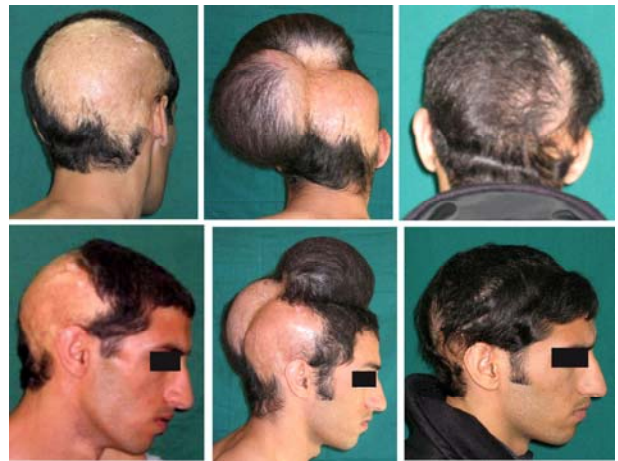عوارض ماژور شامل ۵ مورد خروج TE به دلیل پارگی اسکار یا پوست پوشاننده بود. در این بیماران TE برداشته شد و در فرصت دیگری مجدداً جاگذاری گردید. در این مطالعه عوارض مینور و ماژور به ترتیب ۱۷٪ و ۱۰٪ بوده است. در مقایسه با مطالعات قبلی (۱۲-۹٪ عوارض ماژور و ۲۷-۳۲٪ عوارض مینور) اختلاف قابل ملاحظه ای در میزان عوارض وجود نداشته اما پوست قابل انتقال بیشتری به مناطق گیرنده را به دست آوردیم (تصاویر ۱-۷).

دکتر فرهاد حافظی - افزایش بیش از حد حجم دهنده‌های بافتی در ...

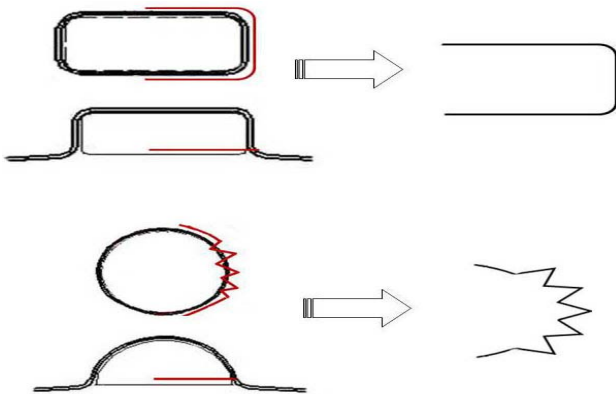


تصویر ۳-۲ ماه بعد از عمل جراحی. پوست پلک پائین نسوخته و سالم مانده است.

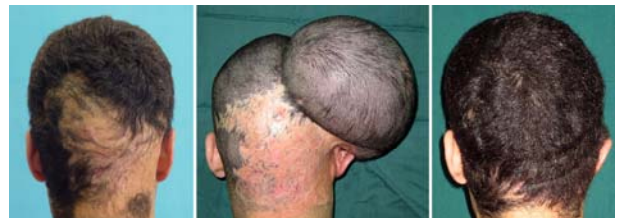تصویر ۶- خانم ۲۵ ساله با عدم رویش مو در قسمت فوقانی جمجمه دیده می‌شود که دو TE با حجم ۲۵۰ میلی‌لیتر در دو طرف سرش جا گذاری شده است. TE سمت راست تا ۸۱۰ میلی‌لیتر و TE سمت چپ تا ۶۷۵ میلی‌لیتر پر شده‌اند. قبل از عمل جراحی، بعد از پر کردن وسیله و نتایج بعد از عمل جراحی به ترتیب از بالا، وسط و پائین نشان داده شده‌اند.



تصویر ۴- آقای ۲۲ ساله که دو عدد TE با حجم ۲۵۰ میلی‌لیتر در زیر پوست سرش قرار داده شده و هر دو تا حجم ۷۵۰ میلی‌لیتر پر شده‌اند. قبل از عمل جراحی، بعد از پر شدن TE و نتایج آن بعد از عمل جراحی نشان داده شده است.



تصویر ۷- ستون بالا دستگاه اتساع بافتی مستطیل شکل با دو برش موازی باعث ایجاد فلپ پیشرونده بیشتری می‌شود. ستون پائین دستگاه کروی شکل جهت ایجاد فلپ احتیاج به برش‌های متعدد در لبه فلپ دارد.



تصویر ۵- آقای ۲۳ ساله با زخمی در ناحیه پس سری جمجمه که TE ۳۲۰ میلی‌لیتری در زیر پوست سرش قرار داده شده و تا ۱۱۵۰ میلی‌لیتر پر شده است.

[Average Circumferential Wall Stress = (Pressure × Radius of Curvature of the Wall) ÷ (2 × Wall Thickness)]

اگر میزان فشار دیواره در طی افزایش حجم ثابت باقی بماند، با افزایش شعاع و کاهش ضخامت پوست، فشار بر روی پوست پوشاننده کمتر و کمتر می‌شود.

فشار = میانگین فشار محیطی دیواره × (۲ × ضخامت دیواره) ÷ شعاع انحنای دیواره یا:

[Pressure = Average Circumferential Wall Stress × (2 × Wall Thickness) ÷ Radius of Curvature of the Wall]

بنابراین افزایش حجم TE موجب کاهش مقاومت برای تزریق و باعث پرکردن راحت‌تر وسیله می‌شود. استفاده از تفنگ تزریقی و سوزن‌های پروانه‌ای، موجب کاهش نشت و میکرو تروما به پورت شده و افزایش حجم نیز راحت‌تر صورت می‌گیرد.<sup>۱۶</sup> در مقام مقایسه به علت نیاز به برش‌های متعدد در TE کروی، هنگام بسط دادن و ایجاد فلپ، TE مستطیلی شکل با برش‌های دو طرفه ارجحیت دارد (تصویر ۷). به علت کمی وسعت پوست در اندام‌ها<sup>۱</sup> و شلی بستر خصوصاً در شکم، نویسندگان ترجیح می‌دهند که بیشتر از TE در نواحی سر و گردن استفاده شود. استثنائاً آن در مورد بیمارانی است که تحت عمل جراحی برداشتن پستان قرار گرفته‌اند زیرا قفسه سینه و دنده‌ها بستر مناسبی جهت گسترش و بسط پوست ایجاد می‌کند.

توسط تعدادی از مؤلفین اتساع بیش از حد TE برای اجتناب از افزایش وسعت اسکار سوختگی گردن در زاویه مندیبولار پیشنهاد می‌شود.<sup>۱۷</sup> TE‌ها می‌توانند تا ۱۲ برابر پر شوند بدون اینکه هیچ خطری از نظر پارگی و نشت به وجود آید. مؤلفین معتقدند که استفاده از ایمپلنت بزرگ، با حجم بالا در مجاورت اسکار نیاز به دیسکسیون زیاد داشته که ممکن است مشکلات زیر را ایجاد کند:

۱- کشش اسکار

۲- افزایش احتمال باز شدن زخم

۳- با حجم برابر تزریق، ایمپلنت‌های بزرگتر در مقایسه با نمونه‌های کوچک‌تر، پوست اضافی کمتری ایجاد می‌نمایند.  
۴- چین خوردگی‌های بیشتر با TE بزرگتر اتفاق می‌افتد که یکی از اصلی‌ترین دلایل پارگی پوست پوشاننده است.

با در نظر گرفتن نکات بالا مؤلفین از TE کوچکتر با افزایش حجم بیشتر آن استفاده می‌کنند (۱۰٪ کمتر از ابعاد منطقه دهنده). میزان افزایش حجم ۲/۵ تا ۴/۵ برابر

TE یک انقلاب در جراحی‌های پلاستیک و ترمیمی محسوب گردیده و زمانی که با کمبود بافت نرم در صورت، صرف نظر از علت آن مواجه شویم، با استفاده از بافت‌های سالم مجاور امکان ترمیم را فراهم می‌آورد. بافت سالم مجاور پوست آسیب دیده شباهت و زیبایی و نتایج عملکردی ترمیم را تضمین می‌نماید. از زمان معرفی TE توسط Radovan در سال ۱۹۸۲،<sup>۱۲</sup> این وسیله پایه‌اساسی برای درمان جراحی‌های ترمیمی گردید. این وسیله یک تکنیک مناسب جهت بیماران سوختگی بوده و افزایش سطح پوست اجازه می‌دهد مقادیر بیشتری از این بافت ارزشمند حاصل شده و فلپ نازکی با خونرسانی بهتر را ایجاد نماید.<sup>۱۳</sup>

TE در بازسازی اسکارهای سر و گردن بسیار با ارزش بوده و بافت زیادی از مناطق مجاور را با رنگ و خصوصیات مشابه با بافت اطراف و با زواید پوستی و رویش موی قابل مقایسه ایجاد می‌کند، در نتیجه این وسیله نسبت به روش‌های قبلی ارجحیت بیشتری دارد.

پوست متسع دستخوش تغییرات هیستولوژیکی می‌شود که شامل:

۱- افزایش میتوز لایه اپیدرم

۲- کشش بافت مجاور به سمت TE که باعث تولید پوست اضافی می‌گردد.

۳- نازکی قابل توجه درم که به علت ایجاد کپسول فیبروز ضخیم اطراف ایمپلنت از نظر پنهان می‌ماند.<sup>۱۴</sup>

اگر چه استفاده از TE عمل جراحی ساده‌ای به نظر می‌رسد، اما تجربه و آموزش کافی لازمه انجام موفقیت‌آمیز آن است. بدین منظور نکاتی را باید مد نظر قرار داد؛ مثل انتخاب نوع و اندازه ایمپلنت، طراحی فلپ و انسزیون مناسب. به علاوه توجه به بخیه زدن فلپ متسع به نقاط ثابت به منظور کاهش کشش در لبه‌های آزاد فلپ خصوصاً در مناطقی مانند لب پایین و پلک تحتانی اجباری است.<sup>۱۵</sup>

موضوع مورد تأکید نویسندگان این است که پوستی که به دلیل اسکار مجاور تحت کشش زیاد قرار گرفته است قابلیت اتساع خود را از دست داده و پس از برداشتن ایمپلنت پوست اضافی ایجاد نمی‌گردد.

بر طبق قانون لاپلاس، میانگین فشار بر دیواره‌های کناری برابر است با فشار × شعاع میزان انحنای دیواره کناری ÷ (۲ × ضخامت دیواره):

دکتر فرهاد حافظی - افزایش بیش از حد حجم دهنده‌های بافتی در ...

### نتیجه‌گیری

تکنیک اتساع بافتی در بازسازی صورت نسبت به پوست مناطق دیگر برتری دارد. با برخی تغییرات فواید این ابزارها افزایش یافته و با انتخاب TE‌های کوچکتر و افزایش حجم زیاد آنها توانائی جراحی ترمیمی برای دستیابی به بافت‌های مجاور و نتایج بهتر زیبایی امکان‌پذیر می‌گردد. شایعترین عارضه در این تکنیک نازک شدن پوست و خارج شدن TE می‌باشد. انتخاب دقیق بیمار، برنامه‌ریزی مناسب برش‌ها برای جلوگیری از کشش در خط بخیه افزایش حجم آن تا وسعت کامل با تزریق آهسته ممکن است در کاهش میزان پارگی ایسکمیک و بیرون زدگی مؤثر باشد.

حجم اسمی TE می‌باشد. با این تکنیک بافت قابل دسترس و ایجاد شده بیش از تخمین‌های قبل از عمل می‌باشد (تصاویر ۱-۴).

با تکنیک مناسب و انتخاب صحیح بیمار، استفاده از TE کوچکتر با افزایش حجم زیادتر آن، به مؤلفین کمک کرده است تا بتوانند عوارض جانبی از قبیل دفورمیتی پوست صورت را با تولید و کشش پوست سالم مجاور و انتقال آن به قسمت‌های معیوب کاهش دهند.<sup>۱۸</sup>

دانش به دست آمده از این تجربه به مؤلفین امکان داده است که به روش‌های جراحی بهتر و موفقیت‌آمیزتری دست یابند تا رضایت بیماران از نظر زیبایی و تغییرات عملکردی بیشتر جلب گردد.

**Abstract:**

## Over Expanded Tissue Expansion for Facial Scars

*Hafezi F. MD, FACS<sup>\*</sup>, Naghibzadeh B. MD, FACS<sup>\*\*</sup>, Pegah Mehr M. MD<sup>\*\*\*</sup>,  
Nouhi A.H. MD<sup>\*\*\*\*</sup>*

**Introduction & Objective:** Successful inflation of the expander device and coverage of the face with tissue of similar color and texture is usually limited by the amount of skin generated. Selecting a smaller device and over expanding it produces more flap generation and an overall better reconstructive outcome.

**Materials & Methods:** Described are the experiences encountered from 32 patients in whom a total of 52 expanders were inserted; 29 patients were burn victims with head and neck scars, one case was of a giant hairy nevus and two were post mastectomy patients. In all cases, a smaller device was applied with subsequent overexpansion to 2-4 times its registered volume.

**Results:** In using the above technique, we gained more transferable skin which was used to cover the defects. In comparing our results to previous studies, the rate of major and minor complications was the same. Illustrations of several representative cases are submitted.

**Conclusions:** Meticulous surgical techniques using smaller non-tension bearing incisions are important in minimizing complication rates of the procedure, ensuring its success, and allowing for salvage in case of any mishaps.

***Key Words: Tissue Expander, Over Expansion, Facial Scar***

\* Associate Professor of Plastic Surgery, Iran University of Medical Sciences and Health Services, ST Fatima Hospital, Tehran, Iran

\*\* Associate Professor of ENT Surgery, Shahid Beheshti University of Medical Sciences and Health Services, Loghman Hakim Hospital, Tehran, Iran

\*\*\* General Surgeon, Iran University of Medical Sciences and Health Services, Motahary Burn and Reconstructive Hospital, Tehran, Iran

\*\*\*\* General Practitioner, Tehran, Iran

## References:

1. Pisarski, Gregory P. M.D.; Mertens, Donna R.N.; Warden, Glenn D. M.D.; Neale, Henry W. M.D. Tissue Expander Complications in the Pediatric Burn Patient. *Plastic and Reconstructive Surgery: Volume 102(4) September 1998* pp 1008-1012.
2. Hurvitz KA, Rosen H, Meara JG Pediatric cervicofacial tissue expansion. *Int J Pediatr Otorhinolaryngol.* 2005 Nov; 69(11): 1509-13.
3. Cunha MS, Nakamoto HA, Herson MR, Faes JC, Gemperli R, Ferreira MC. Tissue expander complications in plastic surgery: a 10-year experience. *Rev Hosp Clin Fac Med Sao Paulo.* 2002 May-Jun; 57(3): 93-7.
4. Hudson DA, Arasteh E. Serial tissue expansion for reconstruction of burns of the head and neck. *Burns.* 2001 Aug; 27(5): 481-7.
5. Hudson DA, Lazarus D, Silfen R. The use of serial tissue expansion in pediatric plastic surgery. *Ann Plast Surg.* 2000 Dec; 45(6): 589-93.
6. Youm T, Margiotta M, Kasabian A, Karp N. Complications of tissue expansion in a public hospital. *Ann Plast Surg.* 1999 Apr; 42(4): 396-401.
7. Chun JT, Rohrich RJ. Versatility of tissue expansion in head and neck burn reconstruction. *Ann Plast Surg.* 1998 Jul; 41(1): 11-6.
8. Baker SR, Swanson NA Clinical applications of tissue expansion in head and neck surgery. *Laryngoscope.* 1990 Mar; 100(3): 313-9.
9. Ballarini, C., Intra, M., Pisani Ceretti, A., et al. Complications of subcutaneous infusion port in the general oncology population. *Oncology.* 1999; 56: 97.
10. Malata, C. M., Williams, N. W., and Sharpe, D. T. Tissue expansion: An overview. *J. Wound Care,* 1995; 4: 37.
11. Whitaker, I. S. M.A.(Cantab.), M.B.B.Chir.; Hernon, C. B.Sc., A.F.R.C.S.(Edin.); Foo, I. T. H. F.R.C.S., F.R.C.S.(Plast.), A Novel Technique for Connecting Tubing Placement of Remote Subcutaneous Tissue Expander Ports. *Plastic and Reconstructive Surgery: Volume 113(2) February 2004* pp 781-782.
12. Radovan C. Breast reconstruction after mastectomy using the temporary expander. *Plast Reconstr Surg.* 1982 Feb; 69(2):195-208.
13. Bauer BS, Vicari FA & Richard ME - The role of tissue expansion in pediatric plastic surgery. *Clin Plast Surg,* 1990; 17:101.
14. Gibsten LA, Abramson DL and Barlett RA - Tissue expansion in children: a retrospective study of complications. *Ann Plast Surg,* 1997; 38: 358.
15. Apesos J, Perofsky HJ. The expanded forehead flap for nasal reconstruction. *Ann Plast Surg.* 1993 May; 30(5): 411-6.
16. Pegahmeh M. Hafezi F, Silicone glue injector: A useful tool for tissue expansion, *Plast Reconstr Surg.,* 2007 Jan.119(1): 430-431.
17. Neale HW, Kurtzman LC, Goh KB, Billmire DA, Yakuboff KP, Warden G Tissue expanders in the lower face and anterior neck in pediatric burn patients: limitations and pitfalls. *Plast Reconstr Surg.* 1993 Apr; 91(4): 624-31.
18. Hafezi F, Naghibzadeh B, Nouhi A Facial reconstruction using the visor scalp flap. *Burns.* 2002 Nov; 28(7): 679-83.