

استفاده از لیزر داخل رگ برای درمان نارسائی دریچه‌ای ورید سافن

در ۶۹ بیمار: نتایج ۱۶ ماهه

دکتر بهزاد جزایری *

چکیده:

زمینه و هدف: واریس بیماری بسیار شایع است و به غیر از زشتی پا عواقب آزاردهنده و در بعضی موارد خطرناکی نیز دارد. اساس درمان بر دو پایه استوار است. اول متوقف نمودن برگشت غیر طبیعی خون در سیستم سطحی و دوم خارج و یا مسدود نمودن رگ‌های واریسی. گرچه روش جراحی و تزریق درمانی موفق است و در گذشته استاندارد طلائی محسوب می شد ولی با توجه به برخی عوارض، در سال‌های اخیر، با هدف کاهش عوارض، آسانتر و با دوام‌تر نمودن درمان، از روش‌های متفاوتی از جمله نور لیزر استفاده شده است. هدف این مقاله ارزیابی روش لیزر داخل رگ برای مسدود نمودن رگ سطحی می‌باشد.

مواد و روش‌ها: مطالعه از نوع کارآزمایی بالینی بوده که در آن بیماران یکی بعد از دیگری وارد مطالعه شدند. بیماران با نارسائی دریچه‌ای در سیستم سطحی سافن بلند و کوتاه برای درمان واریس اولیه تحت درمان لیزر ۹۸۰ نانومتر داخل رگ قرار گرفتند. تمام بیماران پیش از عمل و ۱۰ الی ۱۴ روز بعد از عمل معاینه و تحت آزمایش داپلر رنگی قرار می‌گیرند.

یافته‌ها: تعداد ۷۶ رگ در ۶۹ بیمار تحت عمل جراحی لیزر قرار گرفتند، ۶۴ رگ سافن بلند و ۱۲ رگ سافن کوتاه. در این مطالعه متوسط انرژی برای درمان رگ‌ها ۲۴۸۷ ژول بود، زمان متوسط ۱۵۴ ثانیه و تعداد متوسط پالس ۱۰۳ بود. اندازه متوسط قطر رگ سافن بلند در قسمت بالا ۱۰/۸۷ میلی‌متر پیش از شروع و بعد از درمان ۷/۴۲ میلی‌متر اختلاف بین اندازه‌های رگ‌ها پیش از شروع و بعد از درمان از نظر آماری قابل توجه هستند ($P < .0001$). در معاینه که بعد از عمل انجام شد از ۷۶ رگ لیزر شده ۷۳ رگ تا محل تقاطع (۹۶٪) توسط لخته خون، کاملاً مسدود بود. فقط در سه مورد، ۲-۴ سانتیمتر نزدیک دو راهی بین رگ سطحی و عمقی باز بود ولی بقیه طول رگ‌ها مسدود بود. در تماس تلفنی بعد از عمل ۹۸٪ از بیماران از درمان راضی بودند.

نتیجه‌گیری: این مطالعه نشان می‌دهد که استفاده از لیزر داخل رگ برای مسدود نمودن سافن و درمان برگشت خون وریدی موفق می‌باشد. همراه با رضایت بالای بیماران، این روش درمانی می‌تواند به آن گروه وسیع از بیماران که برای درمان اقدام ننموده، با استفاده از این روش می‌توانند واریس خود را با اطمینان بیشتر درمان کنند.

واژه‌های کلیدی: واریس، نارسائی دریچه ورید سافن، لیزر داخل ورید ۹۸۰ نانومتری، سونوگرافی دوپلکس

نویسنده پاسخگو: دکتر بهزاد جزایری

تلفن: ۸۸۸۸۶۱۹۷

Email: Behzaddjazaeri@Yahoo.com

* متخصص جراحی عمومی و عروق، بیمارستان دی

تاریخ وصول: ۱۳۸۵/۰۷/۱۴

تاریخ پذیرش: ۱۳۸۵/۱۲/۰۸

زمینه و هدف

واضح است که برگشت وریدی مشکل اصلی و زمینه‌ای این بیماری می‌باشد، و برای درمان مفید لازم است که برگشت وریدی اصلاح شود.

گرچه روش جراحی و تزریق درمانی موفق است و در گذشته استاندارد طلائی محسوب می‌شد، ولی با توجه به برخی عوارض، در سال‌های اخیر، با هدف حذف عوارض، آسانتر و با دوام‌تر نمودن درمان واریس، از روش‌های متفاوتی از جمله اسکلوروتراپی با کمک سونوگرافی و رادیوفرکونسی (Radiofrequency)^۵ و از نور لیزر برای مسدود نمودن ورید سطحی استفاده شده است.^۷

در سال ۱۹۹۹، Bone^۱ اولین گزارش استفاده از نور لیزر در داخل ورید، و بعد از آن گزارش‌های روش‌های درمان تمام طول ورید، منتشر شد^{۱۱} و در سال ۲۰۰۲ استفاده از نور لیزر در داخل مجرای عروقی توسط سازمان داروی و غذائی آمریکا FDA مورد قبول واقع شد.

زمانی که انرژی ذخیره شده در نور لیزر داخل ورید رها می‌شود، این انرژی توسط رنگدانه قرمز هموگلوبین (به دلیل نزدیکی طول متر نور قرمز به امواج ۹۸۰ نانومتر لیزر) به خوبی جذب شده و تبدیل به انرژی حرارتی می‌شود و سبب افزایش شدید دمای خون می‌شود. این رویداد به حدی است که مقدار کمی از خون در مجاورت فیبر نوری تبدیل به بخار می‌شود. این پدیده به راحتی هنگام کاربرد لیزر با کمک از سونوگرافی دیده می‌شود. این حرارت به دیوار داخلی ورید منتقل، سبب آسیب به دیوار ورید و لخته شدن خون در ورید می‌شود. تأثیر دیگر این رویداد آن است که با گذشت زمان، به دلیل تغییرات ساختاری در دیواره ورید، ورید به تدریج جمع می‌شود و اندازه و قطر آن کم می‌شود.

با توجه به گزارش‌های اخیر، درمان واریس با روش لیزر داخل ورید با مقایسه با جراحی مزیت‌هایی دارد که به نکات زیر می‌توان اشاره کرد:^{۱۲}

- ۱- عدم نیاز به برش ۴-۵ سانتی‌متری در کشاله ران و یا پشت زانو و کاهش درد، عفونت و نشت لنفاوی از زخم
- ۲- عدم نیاز به بیرون کشیدن سافن (Varicose Vein Stripping) با کاهش خطر صدمه به عصب سافن و همین‌طور به دلیل ورم و کبودی کمتر، دوران کوتاه‌تر نقاهت و بازگشت سریع‌تر به کار و ورزش را به دنبال دارد

نمایان شدن رگ‌های زیر پوست اندام تحتانی به علت نارسائی دریچه‌های وریدی بیماری بسیار شایع است.^۱ در این بیماران وریدهای کلفت با پیچ و خم در زیر پوست ساق و ران پا، در حالت ایستاده دیده می‌شوند و هنگام دراز کشیدن کاملاً محو می‌شوند. واریس به غیر از زشتی پا عواقب آزاردهنده و در بعضی موارد خطرناک هم به دنبال دارد که می‌توان به خستگی و سنگینی پا و لخته شدن خون در واریس‌ها و وریدهای عمقی و آمبولی ریه اشاره نمود. بدون درمان، حدود ۵۰٪ از بیماران دچار نارسائی ورید سطحی می‌شوند که با تغییر رنگ پوست مچ پا و در مراحل پیش رفته زخم مچ پا همراه می‌شود.^۲

در حالت طبیعی خون وریدی از طرف پائین پا به بالا به سوی قلب برمی‌گردد و از سیستم کم فشار سطحی با کمک دریچه‌ها به سیستم پر فشار عمقی منتقل می‌گردد. در بیمارانی که دچار واریس می‌شوند، به دلیل نارسائی دریچه‌ها، خون از سیستم پر فشار عمقی، در جهت معکوس و با فشار بالا، وارد وریدهای سطحی می‌شود. این افزایش فشار، مخصوصاً در حالت ایستاده، موجب «واریسی» شدن وریدهای سطحی می‌شود. با توجه به نکات فوق، اساس درمان بر دو پایه استوار است. اولاً متوقف نمودن برگشت غیر طبیعی خون در سیستم سطحی و ثانیاً خارج و یا مسدود نمودن وریدهای واریسی.

درمان جراحی واریس، شامل قطع ارتباط بین سیستم سطحی و عمقی در محل تقاطع دو سیستم می‌باشد، که با استفاده از برش ۵ سانتی‌متری در کشاله ران انجام می‌شود. ورید سطحی، که در آن نارسائی دریچه‌ای وجود دارد، کاملاً خارج می‌گردد (Stripping). از طریق برش‌های ریز پوستی، واریس‌ها به بیرون کشیده می‌شوند (Cosmetic Phlebectomy) و یا بعداً با تزریق داروی «ورید خشک کن» (Sclerosant) مسدود می‌شوند. برای انجام این عمل، نیاز به برش‌های جراحی و بیهوشی عمومی داریم، که خود می‌تواند عوارضی مانند عفونت زخم، ترشحات لنفاوی، آسیب به عصب سافن، عوارض ناشی از بیهوشی و دوران طولانی نقاهت را همراه داشته باشد.

در مطالعاتی که برای کاهش عوارض جراحی، فقط به قطع ارتباط بین ورید سطحی و عمقی برای درمان واریس‌ها اکتفا شده است، و از خارج نمودن ورید سافن امتناع شده است، برگشت واریس بعد از جراحی بسیار بالا گزارش شده است.^۳

مراجعه و مایل به درمان توسط لیزر بودند، وارد مطالعه گشتند. افرادی که این تشخیص را داشتند ولی در فهرست مطالعه شدگان قرار نگرفتند، بیمارانی بودند که بیماری شریانی اندام تحتانی، عدم توانائی برای راه رفتن، سابقه لخته وریدی عمقی، بیماری عمومی شدید، حاملگی، سافن نامناسب در معاینه با دوپلکس، یا عدم امکان رد نمودن فیبر نوری حین عمل را داشتند.

شرح روش لیزر داخل ورید

پیش از وریدگیری

معمولاً این عمل سرپائی، تحت بی‌حسی موضعی، انجام می‌شود و زمان انجام عمل از یک ساعت بیشتر طول نمی‌کشد. بیمار شب قبل، موهای پا و کشاله ران را می‌تراشد، حمام می‌کند، صبحانه سبک میل می‌کند و با همراه مراجعه می‌کند.

ابتدا از بیمار در حال ایستاده سونوگرافی داپلر انجام شد. واریس‌ها، همین‌طور محل تقاطع ورید سطحی و عمقی و مسیر ورید سطحی، با کمک داپلر سونوگرافی، روی پوست با قلم «ماژیک» علامت‌گذاری شد. قطر سافن بلند در محل اتصال دو ورید در کشاله ران و در ناحیه زانو و برای سافن کوتاه در ناحیه پشت زانو و ۱۰ سانتی‌متر بالاتر از پاشنه پا، توسط سونوگرافی اندازه‌گیری شد. در صورت حضور ورید پرفوران (Perforators) محل آنها روی پوست با علامت مشخص شد. طول ورید سطحی از روی پوست اندازه‌گیری شد.

بعد از نقشه برداری وریدی (Venous Mapping) با سونوگرافی دوپلکس، محل ورود به سیستم وریدی انتخاب شد، که معمولاً زیر و یا کمی بالای زانو برای سافن بلند، می‌بود. برای ورود به ورید، با بیمار در حالت ایستاده و با استفاده از بی‌حسی موضعی و راهنمایی سونوگرافیک، آنژیوکت ۱۶ از راه پوست، مستقیماً وارد ورید می‌شود. در صورت دخول صحیح، خون به راحتی و با فشار زیاد از آنژیوکت^{۱۶} خارج می‌گردد. در اکثر موارد وریدگیری در حالت خوابیده و با استفاده از برش ۱ سانتی‌متری پوستی کمی پائین‌تر از زانو برای سافن بلند و برای سافن کوتاه در محل یک سوم پائین ساق پا، انجام شد.

بعد از وریدگیری

بعد از دسترسی به ورید سطحی، از طریق آنژیوکت سیم راهنما (Guide Wire .035) به داخل ورید وارد شده و با

۳- عدم نیاز به بستری شدن و بیهوشی عمومی

۴- درمان سرپائی با استفاده از بی‌حسی

۵- امکان مسدود نمودن ورید سافن بدون عوارض

۶- کاهش هزینه درمان

۷- احتمال عود کمتر با مقایسه با جراحی

هدف این مقاله ارزیابی روش لیزر داخل ورید برای

مسدود نمودن ورید سطحی می‌باشد

مواد و روش‌ها

هفتاد و شش ورید شامل ۶۴ ورید سافن بلند و ۱۲ ورید سافن کوتاه در ۶۹ بیمار مبتلا به واریس اولیه در یک دوران زمانی ۱۶ ماهه از تاریخ ۱۳۸۴/۰۵/۱۵ لغایت ۱۳۸۵/۰۹/۲۸ توسط لیزر ۹۸۰ نانومتری از نوع دیود تولید شرکت المانی بیولیتیک (Biolitec AG 980 nm Diode) تحت درمان قرار گرفتند. نور لیزر توسط فیبر نوری ۶۰۰ میکرو متری با استفاده از کاتترهای اختصاصی برای این دستگاه ELVES Catheter Set به داخل ورید هدایت و نور لیزر به جدار داخلی ورید تابانده شد.

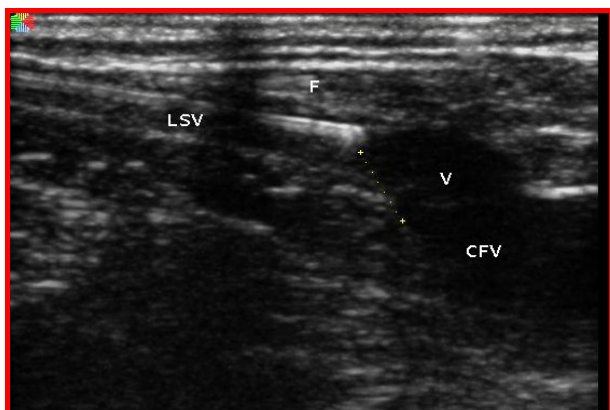
بعد از معاینه بالینی و داپلر سونوگرافی (Sonoscape Diagnostic Ultrasound) که توسط شخص معاینه کننده انجام شد، اطلاعات به دست آمده همراه با جزئیات عمل لیزر برای هر بیمار، در فرم‌های از پیش آماده شده وارد شده و همراه با تصویرهای بالینی و داپلر در یک برنامه رایانه‌ای (Microsoft Access Data Base) ثبت و نگهداری و تجزیه و تحلیل شد.

نوع مطالعه

این مطالعه به صورت یک کارآزمایی بالینی طراحی شد به طوری که بیماران یکی بعد از دیگری وارد مطالعه شدند. بیماران با نارسائی دریچه‌ای در سیستم سطحی سافن دراز و کوتاه برای درمان واریس اولیه تحت درمان لیزر ۹۸۰ نانومتری داخل ورید قرار گرفتند. از تمام بیماران، بعد از توضیح کار، اجازه دریافت شد که درمان با لیزر انجام شود، گرچه اکثر بیماران صرفاً برای انجام درمان با لیزر مراجعه نموده بودند.

انتخاب بیماران

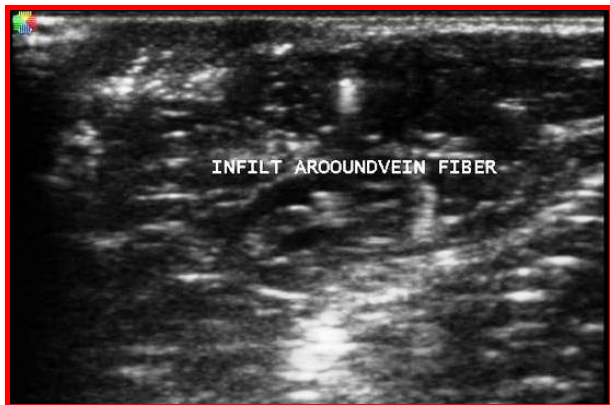بیمارانی که با تشخیص سونوگرافیک واریس اولیه، به علت نارسائی دریچه‌ای در سیستم بلند و یا کوتاه به نویسنده



تصویر ۱- در این تصویر سونوگرافیک که حین عمل گرفته شده جای فیبر نوری «F» در رابطه با ورید عمقی CFV دیده می شود.

بی حسی موضعی

برای بی حسی موضعی از روش Tumescent Anesthesia استفاده شد. در این روش، مایع با حجم و فشار بالا به داخل نسج تزریق می شود و سبب ورم موقت در پوست می شود. برای کمک به هدایت تزریق مایع بی حسی به ناحیه اطراف دیوار بیرونی ورید، از داپلر رنگی کمک گرفته شد.



تصویر ۲- در این تصویر سونوگرافیک حین تزریق مایع به دور ورید دیده می شود.

معمولاً، ۵۰۰ سی سی سرم نمکی با ۳۰ سی سی ۲% Lidocaine و ۴ سی سی ۸.۴% Sodium Bicarbonate و ۱ میلی گرم Epinephrine مخلوط می گردید. در اکثر بیماران برای انجام لیزر یک ورید سافن بلند از حدود ۳۰۰ سی سی مایع استفاده می شد. این مقدار تزریق به اطراف ورید همراه با تزریق آهسته Medazolam از راه ورید، شرایط انجام عمل را بدون

کمک تصاویر سونوگرافی آهسته به طرف بالا به سوی محل تقاطع ورید سطحی و عمقی، هدایت می شد. سپس کاتتر اندازه ۵ از روی گاید به داخل ورید فرستاده شده و گاید خارج می گردید. پس از آن فیبر نوری از داخل کاتتر با کمک تصویر سونوگرافی، در محلی ۱ سانتی متر پائین تر از محل تقاطع دو ورید، جای گزین شد. با توجه به اهمیت انتخاب محل صحیح فیبر نوری، به دلیل نگرانی از لیزر نمودن غیر عمدی ورید عمقی، از چندین روش مختلف برای انتخاب محل صحیح فیبر نوری استفاده شد.

پیش از شروع عمل در حالت ایستاده با کمک تصویر سونوگرافی جای تقاطع بر روی پوست علامت گذاری شد.

انتهای فیبر نوری با مشاهده نور یا «نشانه روی» (Aiming Beam) از روی پوست دیده شد. در صورت عدم مشاهده این نور احتمالاً کاتتر به داخل لگن وارد شده و لازم می بود که کاتتر به عقب کشیده شود، تا از لگن خارج شده و به محل کشاله ران برسد. در این موقعیت، نور نشانه روی از روی پوست دیده می شود. با میزان نمودن این روشنائی با علامت از پیش تعیین شده روی پوست، جای فیبر نوری در ارتباط با محل اتصال وریدها مشخص می شد. توضیح که نور لیزر قابل رؤیت توسط چشم نمی باشد و نور «نشانه روی» نور عادی است.

نسبت اندازه کاتتر و فیبر نوری به این طریق تنظیم می شد که نوک فیبر نوری فقط ۱ سانتی متر از انتهای کاتتر خارج باشد و این تناسب بین فیبر نوری و کاتتر توسط قفل مخصوص، حفظ می شد. اگر به این نکته توجه نشود و عمل تاباندن لیزر در حالی انجام شود که فیبر در داخل کاتتر پلاستیکی باشد، انوقت حرارت زیاد موجب «بخار شدن» پلاستیک در نزدیکی نوک فیبر می شود و انتقال بخار به ریه توسط جریان خون، سبب سرفه و ناراحتی تنفسی می گردد. خوشبختانه، در یک بیمار که این رویداد دیده شد، علائم گذرا بود و عوارض جدی دیده نشد.

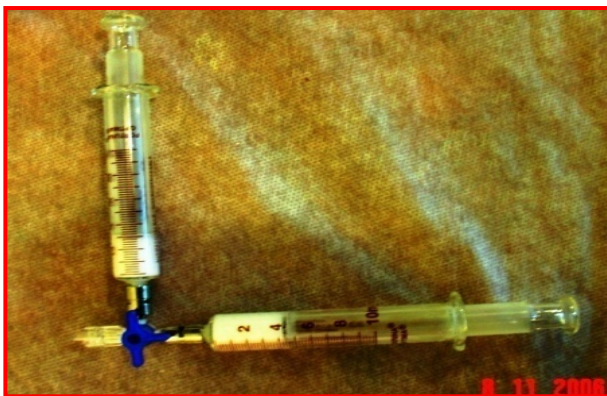در پایان با استفاده از سونوگرافی جای دقیق نوک فیبر نوری که با سونوگرافی دیده می شد را حدود یک سانتی متر پائین تر از اتصال دو ورید و یا نزدیک به شاخه ورید اپی گاستریک تحتانی (Inferior Epigastric Vein) جایگزین می شد.

دکتر بهزاد جزایری - استفاده از لیزر داخل رگ برای درمان نارسائی دریچه‌ای ...

در جهت معکوس به طرف پائین وجود داشت و در این بیماران تاباندن نور لیزر به قسمت سافن زیر زانو هم انجام می‌شد.

درمان شاخه‌های واریسی

در اکثر بیماران بعد از پایان عمل تاباندن نور لیزر به تنه اصلی سافن، توجه به شاخه‌های واریسی آن ورید معطوف می‌شد. این کار با استفاده از ۲-۴ برش کوچک روی پوست، جهت بیرون کشیدن وریده‌های گشاد شده و یا تزریق واریس‌ها با مواد سکلوروتیک که با هوا مخلوط گشته (Foam Sclerotherapy)، انجام می‌شد. در این روش که توسط Tessari معرفی شد، ۲ سی‌سی مایع سکلوروتیک (3% Polidocanol)، به داخل سرنگ، به حجم ۲ سی‌سی کشیده می‌شود و سپس با فشار از شیر سه راهی به سرنگ ۵ سی‌سی دیگری منتقل می‌شود. این عمل ۲۰ بار با فشار تکرار می‌شود تا دارو کف کرده و رنگ آن سفید شود. داروی کف کرده سریعاً به داخل ورید تزریق می‌شود. به دلیل حضور حباب هوا، تخلیه دارو از ورید به کندی انجام می‌شود و در ضمن توسط سونوگرافی بهتر دیده می‌شود. تحت کنترل سونوگرافی با ماساژ از روی پوست، امکان هدایت دارو به قسمت‌های مورد نظر وجود دارد و این امر موجب مؤثرتر بودن این روش می‌شود.^{۱۴و۱۳}



تصویر ۴- روش مخلوط نمودن ماده ورید خشک کن با هوا توسط شیر سه راه و سرنگ شیشه‌ای

خارج نمودن وریده‌های واریسی همراه با استفاده از هیپارین زیر جلدی بعد از عمل، باعث کاهش در وقوع لخته سطحی در واریس‌ها می‌شود و احتمال لخته وریدی عمقی را هم کاهش

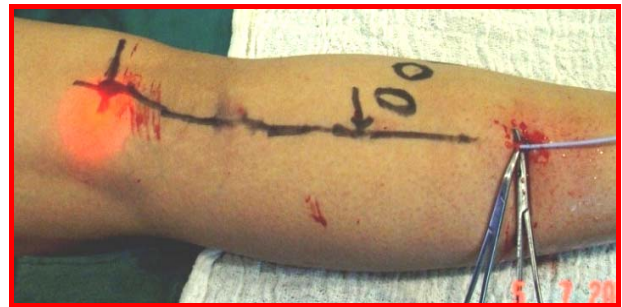درد و اضطراب امکان پذیر می‌نمود. این روش به غیر از ایجاد بی‌حسی دو اثر دیگر داشت.

به علت افزایش فشار نسوج دور ورید و به هم فشردن دیوار ورید و نزدیک تر شدن فیبر نوری به دیوار ورید اثر نور لیزر بیشتر خواهد شد.

حضور «بالش مایع» در دور ورید سبب جذب حرارت تولید شده توسط لیزر می‌شود و از سرایت آسیب به عناصر دورتر جلوگیری می‌شود.

تاباندن نور لیزر

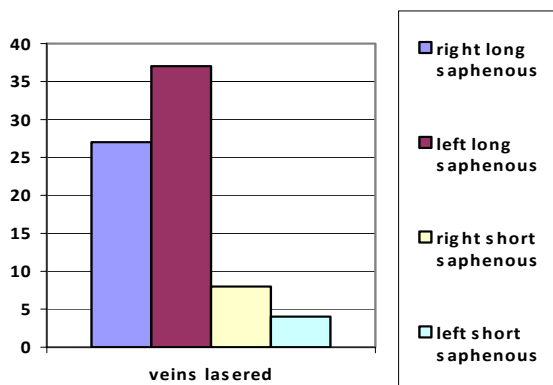
سپس دستگاه تولید نور لیزر تنظیم شده و عینک ایمنی توسط پزشک و بیمار و پرستار به چشم زده شده و عمل تاباندن نور لیزر به داخل ورید شروع می‌شود.



تصویر ۳- در این تصویر عمل لیزر نمودن ورید سافن کوتاه را مشاهده می‌کنید. از راه کاتتر که خود توسط برش پوستی با روش سلدینگ وارد ورید شده است. نور قرمز نشانه روی در محل از پیش علامت گذاری شده تقاطع ورید سطحی و عمقی دیده می‌شود. توجه که خود نور لیزر قابل رؤیت توسط چشم انسان نمی‌باشد.

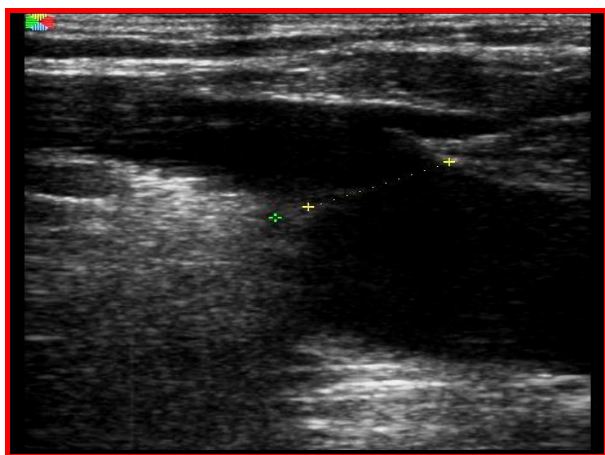
از روش پالس (Pulse Laser) با هدف تاباندن ۵۰-۸۰ ژول انرژی لیزر برای هر سانتی‌متر ورید استفاده شد. برای درمان سافن بلند دستگاه لیزر به قدرت ۱۵ وات (Watt) و زمان طول پالس به ۱/۵ ثانیه تنظیم شده است. برای لیزر سافن کوتاه و قسمت‌های سطحی سافن بلند، قدرت لیزر بر حسب نیاز کم می‌شد. برای هر بیمار کل مقدار انرژی و زمان لیزر تعداد پالس لیزر و طول ورید ثبت می‌گردید. بعد از دادن هر پالس لیزر، کاتتر و فیبر داخل آن حدود سه دهم سانتی‌متر به عقب کشیده می‌شد و دوباره عمل تاباندن پالس بعدی نور لیزر به داخل ورید تکرار می‌شد و همین‌طور تا انتهای ورید و خروج فیبر از داخل ورید. در بعضی موارد به دلیل نارسائی دریچه‌های وریدی در قسمت زیر زانو امکان رد کردن فیبر

بود. تعداد متوسط پالس ۱۰۳، که بیشترین ۱۹۴ و کمترین ۳۷ بود. زمان هر پالس ۱/۵ ثانیه بود. با توجه به طول متوسط رگ‌ها که ۳۶ سانتی‌متر بود محاسبه می‌شود که به طور متوسط برای هر سانتی‌متر مقدار انرژی تابانده شده ۶۹ ژول بوده است.



تصویر ۵- در این نمودار تعداد رگ‌ها از سیستم‌های وریدی لیزر شده دیده می‌شود.

در معاینه که در فاصله ۱۰-۱۴ روز بعد از عمل انجام شد و از ۷۶ رگ لیزر شده ۷۳ رگ (۹۶٪) کاملاً تا محل تقاطع توسط لخته خون مسدود بود. فقط در سه مورد ۲-۴ سانتی‌متر نزدیک دو راهی بین رگ سطحی و عمقی باز بود ولی بقیه طول رگ‌ها کاملاً مسدود بودند. در این بیماران بررسی مجدد ۳۰ روز بعد نشان داد که این رگ‌ها هم مسدود شده‌اند.



می‌دهد. بعد از بخیه نمودن برش‌های ریز و تزریق ۵۰۰۰ واحد هیپارین سبک زیر جلدی، پای بیمار برای جوراب اندازه‌گیری می‌شود. این جوراب فشارنده از نوع بالای زانو و کلاس ۲ می‌باشد. در پایان عمل، جوراب به پای بیمار کرده و وی تشویق به راه رفتن می‌شود. به بیمار توصیه می‌شود که شب اول با جوراب بخوابد و سپس روز بعد حمام کند و سپس فقط روزها جوراب بپوشد. قرص مسکن برای تسکین درد همراه با ۴ آمپول ۵۰۰۰ واحدی هیپارین سبک با دستور تزریق روزانه زیر جلدی تجویز شد.

پیگیری بیماران

تمام بیماران بعد از ۱۰ الی ۱۴ روز بعد از عمل، معاینه شده و تحت آزمایش داپلر رنگی قرار می‌گیرند. در این معاینه، قطر سافن در محل تقاطع ورید سطحی و عمقی و در محل زانوی بیمار اندازه‌گیری می‌شود. همچنین وضعیت ورید سطحی و عمقی، در خصوص باز یا بسته بودن، ارزیابی می‌شود. در این معاینه، به مقدار درد و کنترل آن بعد از عمل و کبودی پوست و احساس کشیدگی در ران و بی‌حسی پوست بخصوص در موارد لیزر به سافن کوتاه، سؤال می‌شود. نتایج تمام یافته‌ها روی فرم از پیش آماده شده ثبت می‌گردید.

یافته‌ها

تعداد بیماران ۶۹ نفر، شامل ۳۹ نفر زن و ۳۰ نفر مرد با متوسط سنی ۴۰ سال بودند.

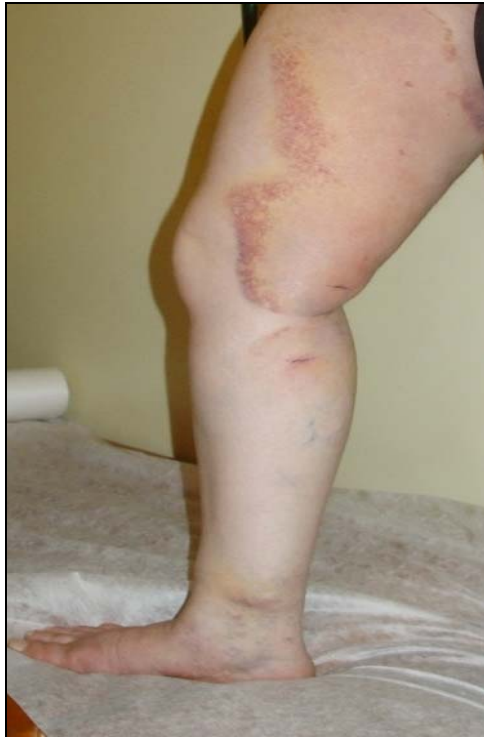در معاینه اولیه بالینی و داپلر ۹۴ ورید نارسائی دریچه‌ای داشتند، ۷۴ ورید سافن بلند و ۲۱ ورید سافن کوتاه. در ۱۱ (۱۶٪) بیمار سابقه قبلی عمل جراحی واریس وجود داشت. در ۵ بیمار زخم فعال وریدی مچ پا و در ۳ بیمار سابقه زخم و در ۴ بیمار تغییرات پوستی مچ پا، وجود داشت. در ۸ بیمار لخته وریدی سطحی در زمان مراجعه و ۶ بیمار سابقه آن را داشتند. در ۳۰ بیمار (۴۳/۴٪) سابقه فامیلی واریس گزارش شد.

تعداد ۷۶ ورید تحت عمل جراحی لیزر قرار گرفتند. ۶۴ ورید سافن بلند بوده، ۲۷ ورید طرف راست و رگ طرف چپ. ۱۲ رگ سافن کوتاه بوده است، ۸ رگ طرف راست و ۴ رگ طرف چپ.

در این مطالعه متوسط انرژی برای درمان رگ‌ها ۲۴۸۷ ژول بود که کمترین آن ۴۵۶ و بیشترین آن ۴۵۶۱ ژول بود. زمان متوسط ۱۵۴ ثانیه که کمترین آن ۵۹ و بیشترین آن ۳۱۱ ثانیه

دکتر بهزاد جزایری - استفاده از لیزر داخل رگ برای درمان نارسائی دریچه‌ای ...

گزارش شد و بنظر می‌رسد که در لیزر به سیستم کوتاه قدرت لیزر باید کم شود.



تصویر ۸ - نمونه کبودی در ران بعد از لیزر به ورید سافن بلند

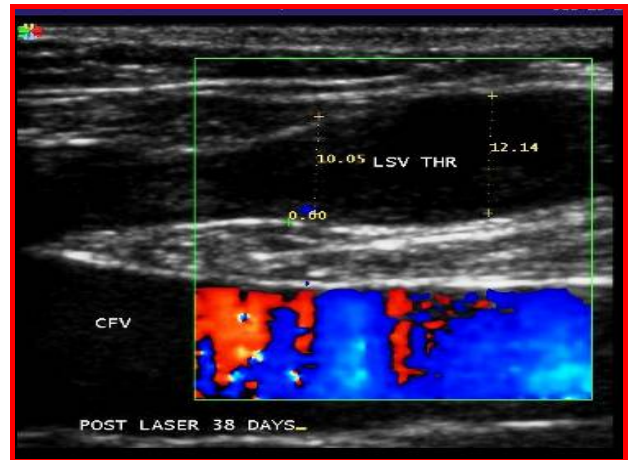
اندازه متوسط قطر ورید سافن بلند در قسمت بالا و پائین پیش از شروع و بعد از درمان در جدول زیر دیده می‌شوند. اختلاف بین اندازه‌های وریدها پیش از شروع و بعد از درمان از نظر آماری قابل توجه هستند (Students t test for Parametric Data $P < 0.001$).

جدول ۱ - قطر سافن بلند پیش از عمل به میلی‌متر

بیشترین	کمترین	اندازه متوسط	طرف و محل ورید
۱۷	۶/۸	۱۰/۵۵	سافن راست بالا
۱۱	۳/۷	۶/۲۲	سافن راست پائین
۲۰/۵	۵	۱۲/۱۳	سافن چپ بالا
۱۴/۶	۴/۱۸	۷/۳۷	سافن چپ پائین

در بررسی بعد از عمل که با استفاده از تماس تلفنی با ۵۹ بیمار از ۶۹ بیمار انجام شد، بیماران به این سؤال که «آیا آماده هستید این روش درمان را به فامیل و دوستان خود توصیه فرمائید» ۵۸ بیمار (۹۸٪) جواب مثبت دادند. در یک مورد خانم

تصویر ۶- در این تصویر محل اتصال سافن بلند و ورید فمورال دیده می‌شود. به محل اندازه‌گیری قطر سافن و شاخه ورید اپیگاستریک تحتانی توجه شود.



تصویر ۷- در این تصویر محل اتصال بعد از لیزر دیده می‌شود. ترومبوز کامل ورید سافن مشاهده می‌شود (LSV THR).

بعد از عمل تعداد و شدت وریدهای واریسی به مقدار قابل ملاحظه‌ای کم شده بودند. در ۶۲ بیمار وریدهای طنابی کاملاً درمان شده و در ۹ بیمار یک یا دو جلسه تزریق نیاز بود تا تمام وریدهای باقی مانده واریسی درمان شوند. بعد از گذشت ۱۶ ماه از شروع مطالعه هیچ مورد از بازگشت واریس دیده نشده است ولی برای بررسی عود نیاز به زمان بیشتری است.

تعداد ۷ بیمار دچار لخته وریدی سطحی شده که با گذشت زمان و داروی ضد التهابی بهبودی یافتند. به نظر می‌رسد که انجام جراحی و تزریق واریس‌ها در زمان لیزر و تزریق هیپارین زیر جلدی در کاهش میزان وقوع لخته سطحی در واریس‌ها مؤثر می‌باشد. مقدار درد بسیار متغیر بود. در ۸ بیمار درد شدید دیده شد که تا ۱۰ روز ادامه داشت ولی کنترل درد با استفاده از مسکن امکان‌پذیر بود. دو نقطه زمانی در اوج درد مشاهده شد. اوج اول بعد از اتمام بی‌حسی موضعی شروع می‌شد و ۲۴ ساعت ادامه داشت ولی در بعضی بیماران اوج دوم دیده می‌شد که با لخته سطحی وریدی در واریس‌های باقی مانده ارتباط مستقیم داشت. اکثر بیماران دچار کبودی در مسیر ورید لیزر شده و حالت کشش در مسیر ورید داشتند. این دو عارضه موقتی بوده و بعد از ۱۰-۲۰ روز کاملاً بهبود یافت. هیچ مورد از سوختگی پوست، لخته وریدی عمقی، و یا لیزر اشتباهی ورید فمورال دیده نشد. فقط در بیمارانی که سیستم کوتاه لیزر شد، در ۳ بیمار که لیزر سیستم وریدی کوتاه شده بودند بی‌حسی موقت

بحث و نتیجه گیری

در بیماران ما که استفاده از لیزر داخل ورید برای مسدود نمودن سافن و درمان برگشت خون وریدی در حدود ۹۶٪ موفق بوده است. در سه بیمار که در آزمایش دوپلکس، در قسمت ۲-۴ سانتی متر بالای سافن بلند، جریان خون دیده شد، بعد از تزریق وریدهای واریسی، این قسمت کوتاه ورید سافن مسدود شد. یادآوری این نکته به جا است، که در این بیماران به غیر از استفاده از لیزر برای مسدود نمودن ورید سافن، برش کوچک جراحی برای خارج نمودن واریس و تزریق در صورت نیاز استفاده شد. به نظر می رسد که استفاده از روش های مختلف، بر حسب نیاز، منجر به نتایج بهتری می شود. قابل ذکر است که ۱۶ ماه بعد از شروع درمان، در بیماری عود واریس گزارش نشده است، و در پرسش تلفنی ۱۶ ماه بعد از شروع اولین درمان ۹۸٪ بیماران از درمان واریس خود راضی بودند. در این گروه از بیماران عوارض مهم دیده نشد.

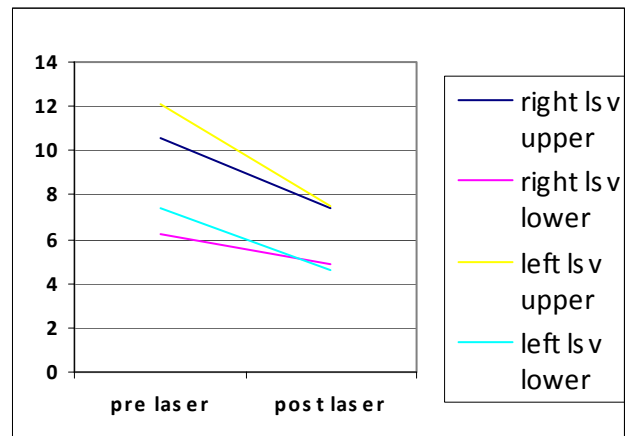
امتیاز مهم این روش امکان انجام عمل در حالت سرپائی در بیمارستان و یا مطب با استفاده از بی حسی موضعی و بدون نیاز به بستری شدن در بیمارستان و استفاده از بیهوشی عمومی و شاید از همه مهمتر حذف عوارض خارج کردن ورید سافن توسط جراحی می باشد.

با توجه به دیدگاه بیماران واریسی در شرایط ما به نظر می رسد که تعداد قابل توجهی از بیماران دچار سر درگمی و تردید در مورد مؤثر و بدون عارضه بودن درمان واریس می باشند. به همین علت به دنبال درمان واریس نمی باشند، به خصوص که عوارض واریس به تدریج و با گذشت زمان به وجود می آید. دلیل دیگر، احتمالاً محدودیت ها مالی است، بخصوص که این باور رایج است که بیماری بدون عوارض می باشد، و با توجه به هزینه درمان، بهتر است که با بیماری ساخت. دلیل دیگری که شاید نقش داشته باشد نارضایتی از درمان بوده، چرا که در گذشته به علت نبودن آزمایش دوپلکس بیماری واریس به خوبی تشخیص داده نمی شد و درمان در بعضی جهات ناقص بود. احتمال دیگر اشکال در نوع جراحی و یا عوارض جراحی می باشد. در این بیماران تجربه درمانی لیزر می تواند نقش به سزائی در کاهش هزینه، کوتاه تر، ساده تر، و مؤثرتر نمودن درمان باشد که خود مشوفی برای بیمارانی است که دچار تردید در مورد درمان واریس خود می باشند.

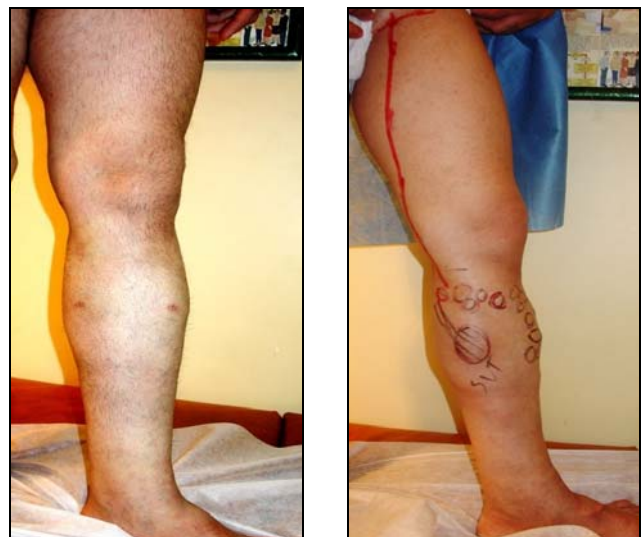جوان، دلیل نارضایتی خود را، زشتی برش پوستی ناحیه زانو برای دسترسی به ورید بیان نمود.

جدول ۲- قطر سافن بلند بعد از عمل به میلیمتر

طرف و محل ورید	اندازه متوسط	کمترین	بیشترین
سافن راست بالا	۷/۴۲	۱۲	۴
سافن راست پائین	۴/۹۲	۲	۱۰/۲
سافن چپ بالا	۷/۵۴	۳	۱۶/۷۷
سافن چپ پائین	۴/۶۴	۱/۲۷	۱/۲۷



تصویر ۹- قطر به میلیمتر سافن بلند پیش و بعد از لیزر



تصویر ۱۰- پای بیمار پیش از عمل با واریس پیش رفته به دلیل نارسائی سافن بلند همراه با لخته وریدی سطحی.

بعد از ۳ ماه ۳۲/۶٪ با مقایسه به قطر سافن پیش از عمل کاهش داشت. در این مطالعه، کاهش اندازه قطر سافن در قسمت کشاله ران در ۱۰-۱۴ روز اول ۶۵/۴٪ در مقایسه با قطر سافن پیش از عمل می‌باشد.

روش‌های دیگر برای مسدود نمودن ورید سافن نارسا کدام می‌باشند؟

اخیراً مقاله‌ای^{۱۹} درباره استفاده از ماده ورید خشک کن (Polidocanol) که با هوا مخلوط شده برای درمان ورید اصلی و فرعی واریس منتشر شده است. در این گزارش ماده ورید خشک کن به نسبت ۱ قسمت دارو به ۳ قسمت هوا، و با حجم حداکثر ۱۴ سی‌سی، تحت کنترل دوپلکس به داخل واریس‌ها تزریق می‌شود. در این مقاله گزارش شده که در کوتاه مدت (۱۵ ماه) ۹۱٪ وریدهای واریسی با این روش قابل درمان می‌باشند. موفقیت در درمان سافن کوتاه بیشتر از سافن بلند می‌باشد و در دو مورد نارسائی سافن بلند درمان ناموفق بود. فرستادن کاتتر به داخل ورید سافن بلند امکان موفقیت را بیشتر می‌کند. جا داشت در این مقاله اطلاعاتی در مورد قطر ورید تزریق شده با گذشت زمان ارائه می‌شد. ادعا شده که آسیب لیزر به جدار ورید نه تنها سبب لخته شدن خون می‌شود بلکه تغییرات ساختاری در جدار ورید باعث جمع شدن ورید می‌شود و این رویداد از باز شدن مجدد ورید به دلیل پدیده Recanalization لخته، جلوگیری می‌کند. پیگیری این بیماران و تعیین مقدار بازگشت واریس‌ها می‌تواند این مطلب را تا اندازه‌ای روشن‌تر کند.

در مطالعه دیگری در ۵۰ ورید نارسا، ماده ورید خشک کن (Sodium Tetradecyl Sulfate 3% 2-4 cc) توسط کاتتر که با کمک داپلر، ۱۵ سانتی‌متر زیر تقاطع تزریق شد. در بازدید مجدد ۲۴ ساعت و ۷ روز بعد، مشاهده شد که تمام وریدها مسدود بودند.^{۲۰}

روش دیگری که برای درمان نارسائی سافن استفاده می‌شود مانند روش لیزر می‌باشد ولی از منبع Radiofrequency برای انتقال حرارت به جدار ورید استفاده می‌شود. تجربه‌های اولیه همراه با عوارض زیادی بود ولی با پیشرفت در تکنیک، موفقیت تا ۹۰٪ و همراه با عوارض کمتری گزارش شده است.^{۲۱-۲۲}

در پانزده سال اخیر پیشرفت‌های عمده در تشخیص و درمان بیماری‌های وریدی دیده شده است. دسترسی آسان به داپلر رنگی و دقت این روش تحول بزرگی برای بهبودی در تشخیص بیماری‌های وریدی و بخصوص واریس بوده است.

در جدول ۳ دیده می‌شود که در اکثر مطالعات درصد توانائی لیزر در مسدود نمودن وریدها و رضایت بیماران بعد از عمل بالای ۹۵٪ می‌باشد که این تجربه در این مطالعه هم مشاهده می‌شود.

جدول ۳- تعدادی از گزارش‌های چاپ شده در مورد انجام لیزر داخل ورید برای درمان واریس.

منبع	تعداد بیماران	زمان بعد از عمل	درصد ورید مسدود	درصد رضایت
Bush et al ^{۱۵}	۶۲۰	۶ ماه	۹۵	
Kabni et al ^{۱۲}	۵۰	۴-۱۲ ماه	۹۸	
Oh et al ^{۱۵}	۱۲	۱۲ هفته	۱۰۰	
Min et al ^{۱۱}	۴۲۳	متوسط ۱۷ ماه	۹۸	۹۹/۸
Timperman et al ^{۱۶}	۱۱۱	متوسط ۲۹/۵ هفته	۷۷/۵	
Agus et al ^{۱۷}	۱۰۵۰	۳۶ ماه	۹۹	۹۷

آمار دقیق در مورد عوارض واریس از جمله لخته سطحی همراه با آمبولی ریه و یا زخم پا برای بیماران ما در دست نیست. در این گروه، ۱۲ بیمار (۱۷٪) دچار زخم فعال، قدیمی یا تغییرات پوستی در میچ پا بودند که در طبقه‌بندی CEAP شدت بیماری در مرحله C4 تا C6 می‌باشد. ۱۴ بیمار (۲۰٪) لخته وریدی سطحی هنگام مراجعه و یا سابقه آن را داشتند. بیماران مورد مطالعه این نظریه را تقویت می‌کنند که واریس در بیماران ما به جز زشتی، سنگینی و کوفتگی پا عوارض جدی هم دارد.

در این بیماران نه تنها ورید لیزر شده، کاملاً توسط لخته مسدود شده، بلکه اندازه قطر این وریدها بعد از ۱۰-۱۴ روز از نظر آماری کاهش قابل ملاحظه‌ای داشته‌اند. اندازه، متوسط ورید سافن بلند در قسمت کشاله ران قبل از عمل ۱۱/۳۵ میلی‌متر و بعد از عمل ۷/۴۶ میلی‌متر و در نزدیکی زانو ۶/۸ میلی‌متر پیش از عمل و ۴/۷۸ میلی‌متر بعد از عمل بوده است. در مطالعات دیگر که این اندازه‌گیری تا ۳ ماه ادامه داشته کاهش بیشتری در اندازه وریدهای لیزر شده گزارش شده است.^{۱۸} در این مطالعه قطر سافن بعد از ۷ روز ۶۸/۴٪ و

سطحی و سطحی - عمقی، حس می‌شود. درمان نارسائی سطحی، در گروهی که نارسائی عمقی هم دارند، شاید بتواند در بهبودی زخم مزمن وریدی نقش مثبت داشته باشد، کماکان جوراب فشارنده و مسدود نمودن ورید سطحی در مجاورت زخم مزمن وریدی، احتمال بهبودی زخم را افزایش می‌دهد.

با آگاهی بیشتر بیماران از طرق مختلف و به خصوص اینترنت و روی آوردن روزافزون بیماران به روش‌های جراحی محدود (Minimally Invasive Surgery)، در واقع خود بیماران هستند که نوع درمان را برای پزشک تعیین می‌کنند. در صورت تعلیمات صحیح و سرمایه‌گذاری کافی، امکان دسترسی به روش‌های جدید درمانی وجود دارد و پزشکان می‌توانند به راحتی به تعداد زیادی از بیماران امکان انتخاب درمان را بدهند. آن گروه از بیماران که در سکوت رنج می‌برند و ندانسته منتظر خطرات پنهانی واریس می‌باشند و یا نمی‌خواهند و یا نمی‌توانند درمان شوند، را می‌توان به راحتی با موفقیت بیشتر و هزینه کمتر کمک نمود.

با تشکر از شرکت توسعه شیراز و شرکت Biolitec آلمان برای لیزر و دوره آموزشی در تهران و آلمان و شرکت یافته‌های بالینی برای داپلر و سپاس از جناب آقای دکتر دانش پژوه و دکتر کاظمی برای تصحیح مقاله و همچنین خانم فورگی‌نژاد که در جراحی‌ها کمک نمودند.

امکان نقش برداری از وریدهای سطحی و مشخص نمودن نارسائی وریدی و ارزیابی از سیستم عمقی و استفاده کمکی در روش‌های جدید درمانی، موفقیت درمان واریس را به طور چشم‌گیری افزایش داده است. روش اولتراسونوگرافی B-flow که اخیراً ابداع شده، امکان بررسی دقیق تر جریان خون و نقش دریچه‌ها را فراهم نموده است.^{۲۴} جریان خون وریدی به طور طبیعی، ضربانی است. دریچه‌های وریدی در مواقعی که فرد ایستاده است، تقریباً ۲۰ بار در دقیقه باز و بسته می‌شوند. دریچه‌ها زمانی بسته می‌شوند که فشار ایجاد شده در اثر جریان گردابی در حفره دریچه‌ها از فشار موجود در سمت مجرای آنها بیشتر باشد.

درک نقش مرکزی برگشت وریدی که سبب افزایش فشار وریدی و مویرگی و موجب افزایش فعالیت در آبخار التهابی، به ویژه تداخل عمل‌های لوکوسیت - اندوتلیوم می‌شود، می‌تواند برای حل موضی زخم مزمن وریدی راه گشا باشد.^{۲۵} در این مطالعه، بیماران واریسی سابقه لخته وریدی عمقی نداشتند و در آزمایش داپلر واریس آنها از نوع اولیه بود، ولی با این حال ۱۷٪ تغییرات پوستی مچ ساق پا داشتند. درمان برگشت وریدی سطحی در این بیماران موجب بهبودی زخم وریدی شد. احتمالاً مکانیسم تغییرات پوستی در نارسائی وریدی سطحی و عمقی شبیه هم می‌باشند و نیاز به تجدید نظر در تقسیم سفت و سخت بیماران به دو گروه نارسائی دریچه ای

Abstract:

Use of Endovascular Laser for Treatment of Saphenous Vein Reflux in 69 Patients: Results after 16 Months

*Djazaeri B. MD. FRCS**

Introduction & Objective: Varicose veins are a common disorder which apart from heaviness and discomfort may have more serious consequences. This has been done in past by surgery which has some limitations and for this reason different methods to replace vein stripping have been tried. The aim of this article is to evaluate the use of endovascular laser.

Materials & Methods: This study was a clinical trail. Patients with varicose veins due to saphenous incompetence were treated with endovascular 980 nm diode laser as a treatment of venous reflux. Clinical and duplex assessment of all patients was performed prior to operation and 10-14 days after operation.

Results: The numbers of 76 saphenous veins in 69 patients were treated by Endovenous laser, receiving on average 2487 joules in 103 pulses in 154 seconds. The preoperative diameter of the saphenofemoral junction was 10.58 mm and this compares with post laser diameter at 10-14 days of 7.42 mm. This difference is statistically significant (students t test; $P < 0.001$). Post laser examination showed that of the 76 saphenous veins 73 were completely occluded up to the junction and in three veins only the upper 2-4 cm was patent but the rest of the vein was occluded. 98% of patients were satisfied with the result of the treatment of the varicose veins.

Conclusions: This study demonstrates that endovascular 980 nm diode laser is 96% effective in ablating incompetent saphenous vein with 98% satisfaction with the treatment. This method may help undecided varicose vein sufferers to seek effective treatment

Key Words: Varicose Veins, Saphenous venous Reflux, Endovascular 980 nm Laser, Duplex Ultrasound

*
Department of General and Vascular Surgery, Day Hospital, Tehran, Iran

References:

1. Callam MJ. Epidemiology of varicose veins. *Br J Surg* 1994; 81: 167-173.
2. Wilder CS. Prevalence of selected chronic circulatory conditions. *Vital Health Stat* 1974; 10: 1-55.
3. Stonebridge PA, Chalmers N, Beggs I, Bradbury AW, Ruckley CV. Recurrent varicose veins: a varicographic analysis leading to a new practical classification. *Br J Surg* 1995; 82: 60-62
4. Rutgers PH, Kitslaar PJEHM. Randomized trial of stripping versus high ligation combined with sclerotherapy in the treatment of incompetent greater saphenous vein. *Am J Surg* 1994; 168: 311-315.
5. Rautio TT, Perala JM, Wiik HT, Juvonen TS, Haukipuro KA. Endovenous obliteration with radiofrequency-resistive heating for greater saphenous vein insufficiency: a feasibility study. *J Vasc Interv Radiol* 2002; 13: 569-575.
6. Merchant RF, DePalma RG, Kabnick LS. Endovascular obliteration of saphenous reflux: a multicenter study. *J Vasc Surg* 2002; 35: 1190-1196.
7. Miller GV, Lewis WG, Sainsbury JR, MacDonald RC. Morbidity of varicose vein surgery: auditing the benefit of changing clinical practice. *Ann R Coll Surg Engl* 1996; 78: 345-349
8. Mackay DC, Summerton DJ, Walker AJ. The early morbidity of varicose vein surgery. *J R Nav Med Serv* 1995; 81: 42-46.
9. Boné C. Tratamiento endoluminal de las varices con laser de diodo: estudio preliminary. *Rev Patol Vasc* 1999; 5: 35-46.
10. Navarro L, Min R, Boné C. Endovenous laser: a new minimally invasive method of treatment for varicose veins-preliminary observations using an 810 nm diode laser. *Dermatol Surg* 2001; 27: 117-122.
11. Min R, Zimmet S, Isaacs M, Forrestal M. Endovenous laser treatment of the incompetent greater saphenous vein. *J Vasc Interv Radiol* 2001; 12: 1167-1171.
12. Kabnick LS Outcome of different endovenous laser wavelengths for great saphenous vein ablation. *J Vasc Surg*. 2006 Jan; 43(1): 88-93.
13. Tessari LCavezzi A, Frullini A. Preliminary experience with a new sclerosing foam in the treatment of varicose veins *Dermatol Surg*. 2001 Jan; 27(1): 58-60.
14. Barrett JM, Allen B, Ockelford A, Goldman MP. Microfoam ultrasound-guided sclerotherapy of varicose veins in 100 legs. *Dermatol Surg*. 2004 Jan; 30(1): 6-12.
15. Bush RG, Photomed Laser Surg. 2005 Feb; 23(1): 15-9.
16. Paul E. Timperman *Journal of Vascular and Interventional Radiology* 15: 1061-1063 (2004).
17. Agus GB, *Int Angiol*. 2006 Jun; 25(2): 209-15.
18. Ck oh Endovenous laser surgery of the incompetent greater saphenous vein with a980 nm diode laser *dermatology surg* 2003; 29; 1135-1140.
19. Darke, S. G.; Baker, S. J. A Ultrasound-guided foam sclerotherapy for the treatment of varicose veins: *British Journal of Surgery*, Volume 93, Number 8, August 2006, pp (6) 974-969.
20. Robert J. Min, MD and Luis Navarro, MD Transcatheter Duplex Ultrasound-Guided Sclerotherapy for Treatment of Greater Saphenous Vein Reflux: Preliminary Report *Dermatologic Surgery*, May 2000; Volume 26 Issue 5 Page 410.
21. Rautio TT, Perala JM, Wiik HT, Juvonen TS, Haukipuro KA. Endovenous obliteration with radiofrequency-resistive heating for greater saphenous vein insufficiency: a feasibility study. *J Vasc Interv Radiol* 2002; 13: 569.
22. Merchant RF, DePalma RG, Kabnick LS. Endovascular obliteration of saphenous reflux: a multicenter study. *J Vasc Surg* 2002; 35: 1190-1196.
23. Weiss RA, Weiss MA. Controlled radiofrequency endovenous occlusion using a unique radiofrequency catheter under duplex guidance to eliminate saphenous varicose vein reflux: a 2-year follow-up. *Dermatol Surg* 2002; 28: 38-42.
24. Lurie F, Kistner RL, Eklof B, Kessler D. Mechanism of venous valve closure and role of valve in circulation: a new concept. *J Vasc Surg* 2003; 38: 955-961.
25. JJ Bergan, GW. Schmid-Schonbein, PD. Coleridge Smith, AN. Nicolaides, MR. Boisseau, BE. Ekolof. *The New England Journal of Medicine*, 2006; vol. 355, no. 5: 488-498.