

معرفی یک مورد جالب پولیپوز معده

گزارش یک مورد و مروری بر منابع پزشکی

دکتر محمد جوانمردی^{*}، دکتر مرضیه نقوی راوندی^{**}، الهه میانه‌ساز^{***}

چکیده:

پولیپ‌های هایپر پلاستیک معده بسیار نادر بوده و اغلب منفرد می‌باشند. عموماً بدون علامت هستند، در صورت علامت‌دار شدن، به صورت خونریزی گوارشی، درد شکم، احساس پری زودرس یا علائم انسدادی شکم به طور متناوب ظاهر می‌شوند. بیمار خانم ۴۵ ساله‌ای بود که اولین بار با شکایت ضعف، بی‌حالی، سرگیجه و آنمی شدید (هموگلوبین: ۳/۹ gr/dl) مراجعه نمود. درد شکم و نفخ بعد از غذا خوردن را ذکر می‌کرد. در آندوسکوپی پولیپ‌های متعدد به شکل خوشه انگور در معده به همراه پولیپ‌های پراکنده در سایر نواحی دستگاه گوارش دیده شد، که هیچ کدام بدخیم نبودند. بیمار تحت عمل Near Total گاسترکتومی و گاستروژنوستومی (بیلروت ۲) قرار گرفت و با حال عمومی خوب مرخص شد. چندین نوبت به علت نارسایی قلب بستری گردید و ۱۰ سال بعد به علت همین عارضه فوت شد. این مورد از نظر تعداد بسیار زیاد پولیپ که تمام معده را فرا گرفته، همراهی آن با پولیپ در سایر مناطق دستگاه گوارش، عدم وجود علائم گوارشی واضح و بروز آنمی شدید بدون وجود خونریزی شدید (علیرغم پاتولوژی وسیع در معده) یا بدخیمی قابل توجه می‌باشد.

واژه‌های کلیدی: پولیپوز معده، پولیپ هایپرپلاستیک، آنمی

زمینه و هدف

هایپرپلاستیک که شایعترین نوع پولیپهای معده هستند، معمولاً کوچک، گنبدی شکل و بدون پایه بوده و اندازه متوسط آنها ۱ سانتیمتر (۱/۰ تا ۱۲ سانتیمتر) می‌باشد،^۱ ممکن است منفرد یا متعدد باشند. وقتی منفرد یا بزرگ باشند معمولاً پایه‌دار هستند.^۲ به طور شایع در انتروم معده وجود دارند ولی در فوندوس و کاردیا هم ممکن است تشکیل شوند.^۳ تئوری تشکیل این پولیپ‌ها، رژنراسیون اپی‌تلیوم در پاسخ به

شایعترین تومورهای خوش خیم معده، پولیپ‌های اپی‌تلیایی هستند که شامل پولیپ‌های هایپر پلاستیک (رژنراتیو)، آدنوماتوز، التهابی، هامارتوماتوز، هتروتوپیک می‌باشند.^۱ شیوع این پولیپ‌ها در افرادی که به هر علتی آندوسکوپی انجام می‌دهند، ۱/۲ درصد می‌باشد.^۲ در بیمارانی که قبلاً جراحی معده (از جمله ساب توتال گاسترکتومی) انجام داده‌اند، شیوع پولیپ ۵/۲٪ می‌باشد.^۳ پولیپ‌های

نویسنده پاسخگو: دکتر محمد جوانمردی

تلفن: ۸۸۳۶۷۳۶۸

Email: Javanmardi_m@kaums.ac.ir

* استادیار گروه جراحی اطفال، دانشگاه علوم پزشکی کاشان، بیمارستان شهید بهشتی کاشان، بخش جراحی اطفال

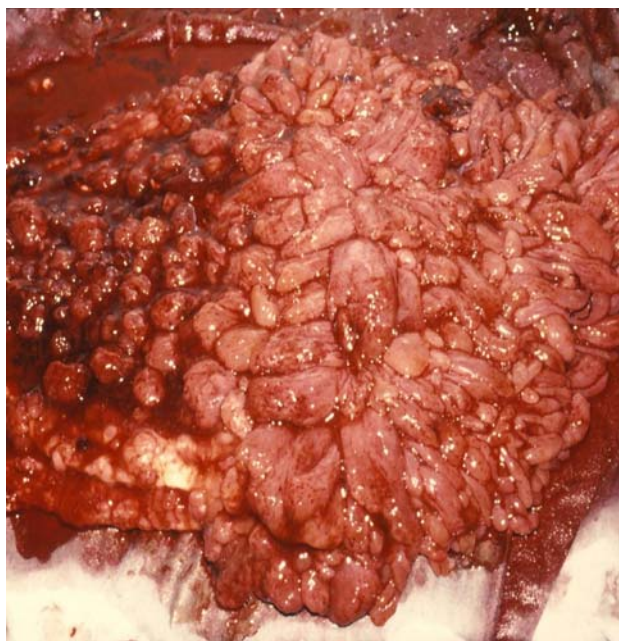** دستیار گروه جراحی عمومی، دانشگاه علوم پزشکی کاشان، بیمارستان شهید بهشتی کاشان

*** دانشجوی پزشکی، دانشگاه علوم پزشکی کاشان

تاریخ وصول: ۱۳۸۵/۱۰/۱۷

تاریخ پذیرش: ۱۳۸۶/۰۱/۲۱

قلب سوپل سیستولیک درجه ۲ سمع شد. در معاینه شکم، تندرست اپی‌گاستر و اطراف ناف داشت. آسیت و دیستانسیون شکم نداشتند سایر معاینات طبیعی بود. در آزمایشات $WBC=4900$ ، $PLT=665000$ ، $RBC=2/6$ میلیون، هموگلوبین $3/9$ g/dl، هماتوکریت $14/4\%$ با $MCV=55$ ، $MCHC=27$ داشت. در لام خون محیطی آنیزوسیتوز $+3$ ، پوئی کیلوسیتوز $+2$ و گلبول‌های قرمز هایپوکروم میکروستیک دیده شد. خون مخفی در مدفوع نوبت اول ناچیز و در نوبت‌های دوم و سوم، منفی بود. در ترانزیت روده باریک ماده حاجب در زمان طبیعی به درجه ایلئوسکال رسید. نقص‌های کوچکی در معده دیده شد، روده باریک طبیعی بود. در آندوسکوپی از ابتدای کاردیا تا قسمت سوم دئودنوم پوشیده از هزاران پولیپ غیر زخمی بدون پایه و پایه‌دار به اندازه $2/2$ تا 2 سانتیمتر دیده شد. در بعضی نقاط منظره‌ای شبیه خوشه انگور جلب توجه می‌کرد. بزرگترین پولیپ حدود 2 سانتیمتر و پایه‌دار در بخش دوم دئودنوم دیده شد. در کولونوسکوپی هموروئید خارجی و یک پولیپ 5×6 میلی‌متر بدون پایه در 18 سانتی‌متری و پولیپ پایه‌دار دیگری در فاصله 8 سانتی‌متری از آنال ورج دیده شد. در زاویه طحالی نیز پولیپی به ابعاد 5×5 میلی‌متر مشاهده گردید. کولون عرضی و صعودی پولیپ نداشت از پولیپ‌های موجود بیوپسی تهیه شد. در نتیجه پاتولوژی، تمامی پولیپ‌ها از نوع هایپرپلاستیک و بدون شواهدی از بدخیمی گزارش شد (تصویر ۱).



تصویر ۱ - پولیپوز معده

تحریک مخاط و التهاب مزمن می‌باشد.^۳ به طور مثال گاستریت آتروفیک مزمن، آنمی پرنیسیوس، گاستریت مزمن انتروم به ویژه گاستریت پس از ساب توتال گاسترکتومی می‌توانند از علل تشکیل این نوع پولیپ‌ها باشند.^۴ سایر عللی که شواهدی به نفع آنها وجود دارد، عبارتند از: Photoablation تراپی در مبتلایان به معده هندوانه‌ای،^۷ اسید معده، قهوه، چای، ریفلاکس صفرا، درمان طولانی مدت با باکتر پیلوری نیز از علل ایجاد پولیپ هایپر پلاستیک معده می‌باشد و ریشه کنی این باکتری می‌تواند تا حدودی موجب پس رفت پولیپ‌های معده گردد.^۸ بیشتر پولیپ‌های معده بدون علامت می‌باشند و به طور اتفاقی کشف می‌شوند.^{۹،۱۰،۱۱} پولیپ‌های پایه‌دار انتروم به طور ناشایع ممکن است با پرولاپس به داخل پیلور موجب انسداد خروجی معده شوند،^{۱۲} علائم انسدادی این بیماران متناوب خواهد بود.^{۱۳،۱۴} پولیپ‌های هایپر پلاستیک معده در کل خوش‌خیم هستند ولی پتانسیل بدخیمی را دارند میزان بدخیمی این پولیپ‌ها $5/0$ تا $1/7$ درصد گزارش شده است^{۱۵-۱۹} به ویژه در پولیپ‌های هایپرپلاستیک بزرگتر از 2 سانتیمتر و پایه‌دار، شانس بدخیمی بیشتر است.^{۲۰،۲۱} اهمیت موردی که معرفی می‌گردد از این جهت است که اغلب پولیپ‌های هایپر پلاستیک معده منفرد می‌باشند و تنها در 27 درصد موارد متعدد می‌باشند ولی این بیمار دارای هزاران پولیپ کوچک در معده به همراه چندین پولیپ در دئودنوم، خم طحالی کولون و رکتوم می‌باشد.

معرفی مورد

بیمار خانم 45 ساله متأهل اهل بیدگل کاشان که اولین بار در تاریخ $11/02/72$ با شکایت ضعف و بی‌حالی و سرگیجه به بخش داخلی بیمارستان شهید بهشتی کاشان مراجعه نمود. بیمار از بی‌اشتهایی شاکی نبود ولی درد شکم و نفخ بعد از غذا خوردن را به طور متناوب از مدت‌ها قبل ذکر می‌کرد. کاهش وزن اخیر، تهوع، استفراغ نداشت و دفع گاز و مدفوع را به صورت طبیعی ذکر می‌نمود. سابقه بیماری زمینه‌ای و بستری قبلی را نمی‌داد در سابقه فامیلی خود، مرگ مادر را به علت مشکلات گوارشی که به دقت شناخته نشده بود، ذکر می‌کرد و همچنین سوء هاضمه در فرزندان را نیز متذکر بود. در بدو ورود، بد حال به نظر می‌رسید ولی توکسیک نبود و علائم حیاتی‌اش طبیعی بود. در معاینات انجام شده، بیمار به شدت رنگ پریده بود، اسکلرا ایکتریک نبود. لنفادنوپاتی لمس نشد. در معاینه

۵ سال بعد (سال ۱۳۸۱) بیمار با شکایت‌های مشابه قبل با هموگلوبین = $g/dl\ 6/1$ ، $MCV=95$ مراجعه نمود. در آندوسکوپی به عمل آمده، از ناحیه کاردیا در باقی مانده معده پولیپ‌های فراوان جدیدی وجود داشت. از تعدادی از آنها بیوپسی تهیه شد، همچنان در پاتولوژی شواهد بدخیمی وجود نداشت. یافته‌های کولونوسکوپی نیز مطابق با ۵ سال قبل بود. به بیمار گاسترکتومی توتال توصیه شد ولی بیمار با رضایت شخصی مرخص شد.

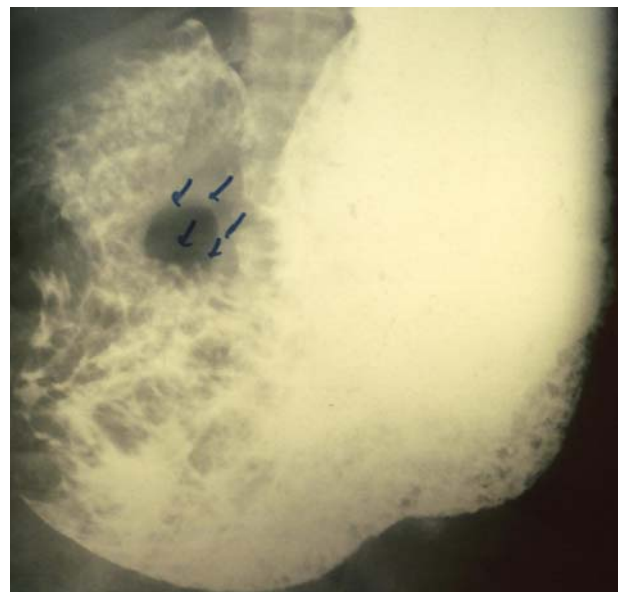
در سال ۸۵ بیمار مذکور با شکایت درد پره کوردیوم چپ، تنگی نفس، ادم دست‌ها و پاها بستری گردید. کسر جهشی ۲۵ تا ۳۰٪ و هموگلوبین = $1/12$ و آلبومین = $1/9$ داشت، یک هفته بعد به علت نارسایی شدید بطن چپ فوت شد.

بحث و نتیجه‌گیری

اهمیت موردی که معرفی گردید از این جهت است که اغلب پولیپ‌های هایپربلاستیک معده منفرد می‌باشند و تنها در ۲۷٪ موارد متعدد می‌باشند.^{۲۳} ولی این بیمار دارای هزاران پولیپ کوچک در معده به همراه چندین پولیپ در دئودنوم و خم طحالی کولون و رکتوم بود. پولیپ‌های هایپربلاستیک معده اغلب بدون علامت می‌باشند^{۲۳} در موارد علامت‌دار، تظاهرات به صورت خونریزی از دستگاه گوارش فوقانی و یا انسداد می‌باشد^۲ ولی این بیمار در تمامی دفعات با شکایات ضعف و بی‌حالی و سرگیجه مراجعه نمود و هماتمز، هماتوشیزی، ملنا و علائم انسدادی شامل تهوع، استفراغ، دیستانسیون شکم، عدم دفع گاز و مدفوع نداشت.

بیمار آنمی شدید میکروسیتیک داشت (هموگلوبین = $3/9$ ، $MCV=55$ ، $MCHC=27$) که با پولیپ‌های غیر زخمی و غیر خونریزی دهنده او توجیه نمی‌شد و در بررسی‌های اولیه حتی خون مخفی نیز در مدفوع او گزارش نشده است. البته در سیر بیماری و در سال‌های بعد خون مخفی در مدفوع تشخیص داده شد و همچنین آنمی بیمار به نوع ماکروستیک تغییر پیدا کرد که در توجیه آن می‌توان به کمبود احتمالی اسید فولیک اشاره نمود. همچنین Near Total گاسترکتومی علی‌رغم دریافت تزریقی ویتامین B12 می‌تواند به علت کاهش ترشح فاکتور داخلی توجیه مناسبی برای آنمی ماکروستیک بیمار باشد. ولی بررسی‌های کامل تری جهت تعیین سطح B12 و فاکتور داخلی در این بیمار انجام نشد.

بیمار تحت درمان طبی با قرص فروسولفات و تزریق خون قرار گرفت و با هموگلوبین ۶/۶ از بخش داخلی مرخص شد. مجدداً در تاریخ ۷/۱۰/۷۶ با شکایت ضعف، بی‌حالی، سرگیجه به همراه ادم پره اربیت و اندام تحتانی مراجعه نمود. معاینات بیمار مشابه بار قبل بود. در آزمایشات، هموگلوبین = $g/dl\ 3$ ، $MCHC=30$ بود و خون مخفی +۲ در مدفوع وجود داشت. هموگلوبین بیمار تا حد $mg/dl\ 12$ تصحیح شد و طی مشاوره جراحی، بیمار با تشخیص پولیپ هایپربلاستیک معده، تحت عمل جراحی قرار گرفت. شکم با برش خط وسط بالا، باز شد. معده در ظاهر ۵ برابر اندازه طبیعی و پر از پولیپ بود. پولیپ‌ها به داخل دئودنوم پرولاپه شده بودند. ابتدا دئودنوم آزاد شد. داخل دئودنوم نیز ۲ عدد پولیپ بدون پایه و یک مورد پایه‌دار دیده شد که برداشته شد. سپس Near Total گاسترکتومی و گاستروژنوستومی صورت گرفت. بعد از باز شدن معده، هزاران پولیپ در سرتاسر معده دیده شد که از کاردیا شروع شده که به تدریج به تعداد آنها افزوده شده و در انتروم به حداکثر تعداد خود رسیده بودند. بررسی بقیه شکم طبیعی بود. در گزارش پاتولوژی، اکثر پولیپ‌ها توبولار بوده، تعدادی هم توبولوویلوس و تعداد کمتری ویلوسی گزارش شد. بیمار دو هفته بعد با حال عمومی خوب و مرخص شد. ۲ ماه بعد بیمار جهت پیگیری آندوسکوپی و کولونوسکوپی شد، که مورد غیر طبیعی دیده نشد (تصویر ۲).



تصویر ۲- گرافی مربوط به پیگیری بیمار، دو هفته بعد از جراحی

گاسترکتومی، پولیپ‌های جدیدی در بخش باقی مانده معده به وجود آمده بود، پیشنهاد می‌شود کلیه بیمارانی که تحت جراحی معده قرار می‌گیرند، پیگیری آندوسکوپیک از نظر وجود پولیپ انجام گیرد. با توجه به اینکه مادر بیمار به علت مشکل گوارشی فوت نموده است و فرزندان او نیز به سوء هاضمه مبتلا بودند، ممکن است مسائل ژنتیکی و ارثی در ایجاد پولیپ‌های هایپرپلاستیک غیر سندریمی نیز نقش داشته باشند که در مقالات قبلی اشاره‌ای به این مورد نشده است و بررسی‌های بیشتری را طلب می‌نماید.

این بیمار علائم سندرم‌های پولیپوز (پوتز جگر - تورکوت - گاردنر - Cowden) را نداشت ولی به جز معده در سایر قسمت‌های دستگاه گوارش نیز دارای پولیپ‌های هایپرپلاستیک بود.

سابقه مصرف داروهای مهارکننده پمپ پروتون (که از علل احتمالی ایجاد پولیپ می‌باشند) را ذکر نمی‌کرد. با توجه به این که ایجاد این پولیپ‌ها در بیمارانی که قبلاً جراحی شده‌اند محتمل ولی نادر می‌باشد (شیوع کمتر از ۵٪) و در بیمار مذکور نیز بعد از انجام عمل Near Total

Abstract:

Report of a Rare Case of Gastric Polyposis

Case Report and Review of Literature

Javanmardi M. MD. FIAS^{}, Naghavi Ravandi M. MD^{**}, Mianeh Saz E^{***}*

Hyperplastic polyps are very rare and often solitary. Usually they have no symptoms, if they were symptomatic, they would have gastro intestinal (GI) bleeding, abdominal pain, early fullness of stomach, intermittent obstructive pattern. The patient was a 45 year old woman that complained about fatigue, malaise, dizziness and had severe anemia (Hb: 3.9 gr/dl). She didn't mention abdominal pain, bloating and, other GI disorders. In endoscopy, many grape like polyps were seen in the stomach; also scattered ones in other parts of GI were observed which none of them were malignant. The patient was operated (Billirot II) and discharged with good general condition. She was hospitalized 4 times during 11 years after surgery because of cardiac decompensation and died finally due to Congestive Heart Failure. The case is interesting and considerable because of the large amount of polyps in the stomach, a few polyps in other parts of GI, absence of obvious alimentary signs or symptoms, severe anemia without active GI bleeding (in spite of extensive pathology in the stomach) or malignancy.

Key Words: Gastric Polyposis, Hyperplastic Polyp, Anemia

** Assistant Professor of Surgery, Kashan University of Medical Sciences and Health Services, Hospital, Kashan, Iran*

*** Resident of General Surgery, Kashan University of Medical Sciences and Health Services, Hospital, Kashan, Iran*

**** Medical Student, Kashan University of Medical Sciences and Health Services, Kashan, Iran*

References:

1. Brunicaardi FC, Andersen DK, Billiar TR, Dunn DL, Hunter JG, Pollock R. E. Schwartz's principles of surgery. McGraw Hill. Volume I. 2005.
2. Archimandritis A, Spiliadis C, Tzivras M, et al. Gastric epithelial polyps. *Ital J Gastroenterol* 1996; 28: 387.
3. Bynum TE. Gastric Polyp.. Uptodate 2006 (online).
4. Odze RD, Antonioli DA. Pathology and clinical features of gastric polyps. uptodate 2006 (online).
5. Stoltle M, Sticht T, Edit S, et al. Frequency, location, age and sex distribution of various types of gastric polyps. *Endoscopy* 1994; 26: 659.
6. Yamada T, Alpers DH, Kaplowitz N, Laine L, et al. Text book of Gastroenterology volume 2 - 4th edition: lipincott Williams & wilkinds (LWW) 2916-2917.
7. Geller A, Gostout CJ, Balm RK, et al. Development of hyperplastic polyps following laser therapy for watermelon stomach. *Gastrointest Endosc* 1996; 43: 54.
8. Ohkusa T, Takashimizu I, Fujiki K, et al. Disappearance of hyperplastic polyps in the stomach after eradication of *Helicobacteria pylori*: A randomized controlled trial. *Ann Intern Med* 1998; 129: 179.
9. Stolte M, Bethke B, Seifert E, et al. observation of gastric glandular cysts in the corpus of the stomach under omeprazole treatment. *Gastroenterol* 1995; 33: 146.
10. El - zimaity HM, Jackson FW, Graham DY. Fundic gland polyps developing during omeprazole therapy. *Am J Gastroenterol* 1997; 92: 1858.
11. Moldin IM, Giligan CJ, Lawton GP, et al. Gastric carcinoids. The Yale experience. *Arch Surg* 1995; 130: 250.
12. Choudhry U, Boyce HW Jr, Coppola D. proton pump inhibithor - associated gastric polyps: A retrospective analysis of their frequency, and endoscopic, histologic, and ultrastructural characterisitcs. *Am J Clin Pathol* 1998; 110: 615.
13. Kumar A, Quick CR, Carr - Locke DL, et al. prolapsing gastric polyp: An unusual case of gastric outlet obstruction. *Endoscopy* 1996; 28:452.
14. Genosmanglo R. sen - Dran E, Kurtkaya - yapicier O, Tozun N. Antral hyperplastic polyp causing intermitted gastric outlet obstruction case report, *BMC Gastroenterol* 2003 Jun 27; 3: 16.
15. Kamiya T, Morishita T, Asakura H, et al. Histoclinical longstanding follow up study of hyperplastic polyps of the stomach. *Am J Gastroenterol* 75: 275-281, 1981.
16. Daibo M, Itabashi M, Hirota T. Malignant transformation of gastric hyperplastic polyps. *Am J Gasteroenterol* 82: 1016- 1025, 1987.
17. Orlwska J, Jarosz D, Pachlewski J, et al: Malignant transformation of being epithelial gastric polyps. *Am J Gastroenteril* 90: 2152-2159, 1995.
18. Hizawa K, Fuchigami T, Iida M, et al. Possible neoplastic transformation within gastric hyperplastic pylop. Application of endoscopic polypectomy. *Surge Endosc* 9: 714-718, 1995.
19. Zea - Iriarte WL, sekine I, Itsuno M, et al. Carcinoma in gastric hyperplastic polyps. A phenotypic study. *Dig Dis Sci* 41: 377-386, 1996.
20. Antonioli DA. Precuresors of gastric carcinomas. *Hum Pathol* 1994; 25:994.